3

UNIVERSITÉ DE BORDEAUX

FACULTÉ DE MÉDECINE ET DE PHARMACIE

ANNEE 1911-1912 N° 55

DES

CANCERS SECONDAIRES DES CENTRES NERVEUX

SE MANIFESTANT PLUS OU MOINS LONGTEMPS APRÈS L'ABLATION DE LA TUMEUR PRIMITIVE

THÈSE POUR LE DOCTORAT EN MÉDECINE

présentée et soutenue publiquement le 3 Janvier 1912

PAR

Wenceslas-Marie-Edouard-Jacques SULDÉY

Né à Saint-Pierre (Martinique), le 28 septembre 1886

ÉLÈVE DU SERVICE DE SANTÉ DE LA MARINE

PRÉPARATEUR DU SERVICE ANTIDIPHTÉRIQUE A L'INSTITUT PASTEUR DE BORDEAUX

Examinateurs de la Thèse :	MM. FERRÉ	professeur.	*Président*
	CHAVANNAZ	professeur.	*Juges*
	VENOT	agrégé.....	*Juges*
	ABÀDIE	agrégé.....	*Juges*

BORDEAUX

IMPRIMERIE MODERNE — A. DESTOUT AINÉ & Cie

139, Rue Sainte-Catherine et 8, Rue Paul-Bert

1912

Digitized by the Internet Archive
in 2019 with funding from
Wellcome Library

https://archive.org/details/b30619191

UNIVERSITÉ DE BORDEAUX

FACULTÉ DE MÉDECINE ET DE PHARMACIE

ANNEE 1911-1912 N° 55

DES

CANCERS SECONDAIRES DES CENTRES NERVEUX

SE MANIFESTANT PLUS OU MOINS LONGTEMPS APRÈS L'ABLATION DE LA TUMEUR PRIMITIVE

THÈSE POUR LE DOCTORAT EN MÉDECINE

présentée et soutenue publiquement le 3 Janvier 1912

PAR

Wenceslas-Marie-Edouard-Jacques SULDÉY

Né à Saint-Pierre (Martinique), le 28 septembre 1886

ÉLÈVE DU SERVICE DE SANTÉ DE LA MARINE

PRÉPARATEUR DU SERVICE ANTIDIPHTÉRIQUE A L'INSTITUT PASTEUR DE BORDEAUX

Examinateurs de la Thèse :	MM. FERRÉ	professeur.	*Président*
	CHAVANNAZ	professeur.	*Juges*
	VENOT	agrégé.....	
	ABADIE	agrégé.....	

BORDEAUX

IMPRIMERIE MODERNE — A. DESTOUT AINÉ & Cie

139, Rue Sainte-Catherine et 8, Rue Paul-Bert

1912

Faculté de Médecine et de Pharmacie de Bordeaux

M. PITRES ..... Doyen

PROFESSEURS :

MM. DUPUY, PICOT, LANELONGUE, VERGELY, LAYET, BADAL, JOLYET, Professeurs honoraires

	MM.
Clinique interne.....	ARNOZAN PITRES
Clinique externe	DEMONS VILLAR
Pathologie et thérapeutique générales .	CASSAËT
Clinique d'accouchements	LEFOUR
Anatomie pathologique	COÏNE
Anatomie	GENTES
Anatomie générale et histologie.....	VIAULT
Physiologie	PACHON
Hygiène.....	AUCHÉ
Médecine légale.....	L. LANDE
Physique biologique et électricité médicale .	BERGONIÉ
Chimie	BLAREZ
Histoire naturelle	GUILLAUD
Pharmacie	DUPOUY

	MM.
Matière médicale.....	BEILLE
Médecine expérimentale.....	FERRÉ
Clinique ophtalmologique.....	LAGRANGE
Clinique chirurgicale infantile et Orthopédie.....	DENUCÉ
Clinique gynécologique	CHAVANNAZ
Clinique médicale des maladies des enfants	MOUSSOUS
Chimie biologique.....	DENIGÈS
Physique pharmaceutique	SIGALAS
Pathologie exotique...	LE DANTEC
Clinique des maladies cutanées et syphilitiques.....	DUBREUILH
Clinique des maladies des voies urinaires..	POUSSON

PROFESSEURS ADJOINTS :

Clinique des maladies du larynx, des oreilles et du nez..... MM. MOURE
Clinique des maladies mentales ..... RÉGIS

AGRÉGÉS EN EXERCICE :

SECTION DE MÉDECINE *(Pathologie interne et Médecine légale.)*

MM. VERGER, ABADIE, CRUCHET | MM. PETGES, J. CARLES

SECTION DE CHIRURGIE ET ACCOUCHEMENTS

Pathologie externe { MM. VENOT, GUYOT, ROCHER | Accouchements { MM. CHAMBRELENT, PERY

SECTION DES SCIENCES ANATOMIQUES ET PHYSIOLOGIQUES

Anatomie ..... { MM. PRINCETEAU, CAVALIÉ, AUBARET | Physiologie..... MM. N.
Histoire naturelle MANDOUL

SECTION DES SCIENCES PHYSIQUES

Chimie..... M. BENECH | Pharmacie..... { MM. BARTHE, LABAT

COURS COMPLÉMENTAIRES :

Thérapeutique et Pharmacologie ..... MM. MONGOUR
Médecine opératoire ..... BÉGOUIN
Accouchements..... PERY
Physiologie ..... N.
Ophtalmologie..... CABANNES
Clinique dentaire ..... CAVALIÉ
Anatomie et physiologie élémentaires (Etudiants en chirurgie dentaire et Elèves sages-femmes) ..... SELLIER

Le Secrétaire de la Faculté : LEMAIRE

Par délibération du 5 août 1879, la Faculté a arrêté que les opinions émises dans les Thèses qui lui sont présentées doivent être considérées comme propres à leurs auteurs, et qu'elle entend ne leur donner ni approbation ni improbation.

A LA MÉMOIRE VÉNÉRÉE DE MA MÈRE CHERIE

A MON PÈRE

Comme gage de profond amour filial et d'éternelle reconnaissance.

A MES SŒURS ET A MA SECONDE MÈRE

Que j'unis dans une même vive et tendre affection.

A mes Amis

André LANCIEN, Pharmacien de la Marine
Le Docteur CHAUVEL, Médecin de la Marine
Le Docteur COUREAUD, Médecin de la Marine
Raoul DUMAS

A MONSIEUR LE DOCTEUR G. LALANNE

MÉDECIN-DIRECTEUR DE LA MAISON DE SANTÉ DE CASTEL D'ANDORTE
DOCTEUR ÈS SCIENCES

A MONSIEUR LE DOCTEUR L. MURATET

PRÉPARATEUR DU LABORATOIRE DES CLINIQUES A LA FACULTÉ DE MÉDECINE
DE BORDEAUX
PROFESSEUR A L'ÉCOLE DES BEAUX-ARTS
OFFICIER D'ACADÉMIE

A MONSIEUR LE DOCTEUR JACQUEMIN

MÉDECIN GÉNÉRAL DE 2me CLASSE DE LA MARINE EN RETRAITE
ANCIEN DIRECTEUR A L'ÉCOLE PRINCIPALE DU SERVICE DE SANTÉ
DE LA MARINE ET DES COLONIES
COMMANDEUR DE LA LÉGION D'HONNEUR
OFFICIER DE L'INSTRUCTION PUBLIQUE
MEMBRE CORRESPONDANT DE L'ACADÉMIE DE MÉDECINE

MONSIEUR LE DOCTEUR J. SABRAZÈS

PROFESSEUR AGRÉGÉ A LA FACULTÉ DE MÉDECINE DE BORDEAUX
MÉDECIN TITULAIRE DES HOPITAUX
CHEF DU LABORATOIRE DES CLINIQUES
OFFICIER DE L'INSTRUCTION PUBLIQUE

Cher Maitre,

Vous avez eu la bonté de m'inspirer le sujet de ma thèse inaugurale et d'en surveiller l'exécution. Peut-être la confiance que vous aviez mise en moi sera-t-elle un peu déçue devant l'insuffisance de mon interprétation; mais, comptant sur votre bienveillance habituelle, j'ose espérer une large indulgence : l'œuvre modeste d'un élève ne pouvant prétendre à la perfection.

A mon Président de Thèse

MONSIEUR LE DOCTEUR G. FERRÉ

PROFESSEUR DE MÉDECINE EXPÉRIMENTALE A LA FACULTÉ DE MÉDECINE DE BORDEAUX

DIRECTEUR DE L'INSTITUT PASTEUR DE LA VILLE DE BORDEAUX

CHEVALIER DE LA LÉGION D'HONNEUR

OFFICIER DE L'INSTRUCTION PUBLIQUE

Comme témoignage de mes sentiments de sincère
et respectueuse reconnaissance.

AVANT-PROPOS

Au moment où finit pour nous cette période fiévreuse des études universitaires, conformons-nous à la tradition et jetons un regard sur le passé pour remercier ceux qui ont particulièrement contribué à notre éducation.

Nous exprimerons tout d'abord notre reconnaissance aux professeurs du Lycée Henri IV et de la Faculté des sciences de Paris, qui nous apprirent à aimer le travail.

Nous adresserons ensuite nos remerciements à MM. les Drs Etourneau, Duguet, Bartet qui, lors de notre séjour à Rochefort, furent pour nous pleins de bienveillance.

A Bordeaux, nous avons trouvé à la Faculté et dans les Hôpitaux des maîtres érudits et accueillants, parmi lesquels nous citerons M. le Professeur Moure.

Pendant notre troisième année d'études, M. le Professeur agrégé Sabrazès a bien voulu nous admettre dans son Laboratoire ; là, nous avons pu acquérir en particulier une certaine connaissance de l'anatomie microscopique. M. le Professeur Ferré nous fit ensuite l'honneur de nous agréer comme préparateur à l'Institut Pasteur et c'est grâce à lui qu'en bactériologie nous possédons quelque pratique.

Que ces deux maîtres éminents soient assurés de notre profonde gratitude et de notre grand dévouement.

DÉFINITIONS

Le but de notre travail sera d'étudier les néoplasmes secondaires des centres nerveux, dont les manifestations cliniques se produisent un temps variable après l'opération d'un cancer et qui sont susceptibles à ce titre d'être considérés comme des métastases post-opératoires.

Nous avons cru cependant, en recueillant nos observations, devoir écarter certains cas comme non valables, et notamment les suivants :

1° Ceux où, l'opération étant effectuée dans un but palliatif, on n'avait que partiellement enlevé la tumeur primitive (cas de Wilson, par exemple) ;

2° Ceux où, l'opération ayant été entreprise, telle une laparatomie pour cancer abdominal, on dut devant l'extension du foyer néoplasique renoncer à son ablation (témoin le cas d'Offergeld) ;

3° Ceux enfin où, après une intervention chirurgicale complète, le malade présenta bien quelques années ultérieurement des symptômes de tumeur cérébrale, mais non contrôlés par l'autopsie (cas de W. Osler notamment).

En outre, par centres nerveux, nous entendons le système nerveux central, indépendamment de ses annexes, c'est-à-dire de l'enveloppe osseuse et des méninges. En ce qui concerne la pie-mère, nous ne saurions être absolu, celle-ci, à part ses rapports intimes avec le tissu nerveux, constituant le support des vaisseaux et ainsi la voie principale de pénétration pour les métastases.

Quelque grande qu'ait été notre attention à recueillir toutes

les observations, nous sommes certainement loin du but poursuivi. La faute en incombe d'abord à l'insuffisance des autopsies rationnelles dans l'étude des métastases cancéreuses. En second lieu, combien de foyers cancéreux secondaires de l'encéphale sont méconnus, soit qu'on les considère comme des tumeurs primitives, soit qu'ils passent inaperçus du fait de leur ressemblance avec la substance nerveuse environnante ou de leurs dimensions souvent médiocres, soit qu'on les confonde avec des foyers de ramollissement ou d'hémorragies, ou encore avec des kystes, sans que le contrôle de l'examen microscopique vienne vérifier ces assertions !

Souhaitons donc que les auteurs actuels et futurs, avec les moyens merveilleux d'investigation toujours plus perfectionnés dont ils disposent, comblent cette grosse lacune. La question des métastases cancéreuses en général, et en particulier celles dans le système nerveux central, y gagnera en intérêt, en importance et en exactitude.

Le plan que nous nous proposons de suivre au cours de cette étude sera des plus simples.

Après un coup d'œil rapide sur les cancers secondaires du système nerveux central en général, lequel constituera notre Introduction, nous consacrerons le Chapitre premier à l'exposé des observations recueillies par nous.

Le Chapitre II sera réservé à l'anatomie pathologique. Les données que comporte sa connaissance sont des plus importantes pour l'étiologie et surtout pour la pathogénie, la première faisant l'objet du Chapitre III et la seconde celui du Chapitre IV.

Un article sera consacré à la symptomatologie et au diagnostic, Chapitre V.

Et enfin nous terminerons par le pronostic et le traitement, auxquels nous réservons le Chapitre VI.

INTRODUCTION

Considérations générales sur les cancers secondaires du système nerveux central

Jusque vers le milieu du siècle dernier, on avait coutume de considérer le cancer encéphalique comme absolument primitif et sa coexistence parfois avec d'autres foyers cancéreux n'avait pas autrement étonné les auteurs. Aussi ne sommes-nous pas surpris de relever la phrase suivante dans le *Manuel* de Rokitansky, lequel date de 1844 : « Le cancer cérébral est très fréquemment complètement isolé dans l'organisme; cependant le cancer médullaire et le cancer mélanique du cerveau sont, en règle générale, accompagnés soit d'un néoplasme dans un autre organe, soit d'une généralisation cancéreuse. »

Ainsi, le cancer métastatique, bien que constaté déjà à cette époque, ne fixait pas du tout l'attention, son importance passant inaperçue.

Il faut arriver à Lebert, en 1851, pour voir affirmer, bien que timidement, l'existence du cancer secondaire de l'encéphale : cet auteur, en effet, après une étude assez approfondie, arrive bien à la conclusion que dans un tiers des cas des cancers encéphaliques, il existe simultanément des foyers dans d'autres organes, mais dans 3 seulement de 16 cas de ce genre il admet l'origine métastatique.

Depuis cette époque, les cas de cancers secondaires se sont de plus en plus accumulés dans la littérature médicale et ceux-ci, considérés comme une grande rareté au début, ont peu à peu

gagné en fréquence et en importance, au point d'acquérir une prédominance manifeste sur les cancers primitifs, lesquels se sont vus à leur tour progressivement relégués à l'arrière-plan : « Le cancer, écrit Oppenheim en 1896, apparaît au niveau du cerveau et de ses enveloppes soit comme tumeur primitive, soit comme tumeur secondaire. Mais, dans la majorité des cas, il est d'origine métastatique. » Par la suite, on faillit même nier tout à fait les cancers primitifs et il fallut les travaux de savants compétents, tels ceux de Saxer, de Kaufmann, de Spaet, pour démontrer leur existence, malgré leur grande rareté.

Quoi qu'il en soit, il n'existe guère à l'heure actuelle sur le cancer secondaire du système nerveux central qu'un matériel de cas isolés (assez considérable, il faut le reconnaître). Les statistiques sur cette question n'ont été établies avec un peu de soins que depuis Klebs en 1875. Hale White, en 1886, sur 5.830 autopsies faites dans l'espace de quatorze ans au Guy's Hospital, note 99 cas de tumeurs du cerveau et là-dessus 5 cas seulement de carcinomes secondaires. Puis, c'est Oppenheim en 1890, Allen Starr en 1894. En 1898, paraissent deux études importantes, l'une de Grenier, l'autre de Buchholz, qui mettent un peu d'ordre dans les faits acquis. Finalement, Gallavardin et Varay, en 1903, Spiller et Weisenburg et surtout Krasting, en 1906, publient sur ce sujet des travaux remarquables par leur documentation.

Si, nous basant sur les données des auteurs ci-dessus mentionnés, nous essayons de nous faire une idée approximative des cancers secondaires des centres nerveux, voici ce que nous constatons (nous nous appuierons en grande partie sur les résultats de Krasting, déduits de 12.730 autopsies).

Notons auparavant que dans l'étude des métastases des tumeurs malignes au niveau du système nerveux central, on s'est occupé principalement de l'épithélioma et relativement peu du sarcome. La raison tient sans doute à l'étude plus approfondie faite en général des cas d'épithélioma, alors que les cas de sarcome beaucoup moins fréquents semblent avoir été souvent mal étudiés quant à leur nature primitive ou secondaire.

Fréquence des cancers secondaires relativement aux cancers primitifs

Pour avoir un aperçu de la fréquence des tumeurs secondaires du système nerveux central, il est utile d'en établir le rapport avec les tumeurs primitives.

Or, sur 144 cas de tumeurs de l'encéphale relevés par Krasting, 91 étaient primitives et 53 secondaires. Ainsi donc 63,19 °/₀ des tumeurs encéphaliques seraient primitives, alors que 36,81 °/₀ seraient secondaires.

Parmi ces 53 cas de tumeurs métastatiques, nous trouvons 14 cas de sarcomes pour 39 cas d'épithéliomas; ce qui fait :

Sarcome secondaire.....	9,72 °/₀
Epithélioma secondaire.....	27,08

de la totalité des tumeurs cérébrales.

En résumé, un peu plus d'un tiers des tumeurs cérébrales est d'origine métastatique et sur ce nombre il existe un quart de sarcomes pour trois quarts d'épithéliomas.

Les chiffres de Krasting ne correspondent pas, il faut l'avouer, avec ceux de tous les auteurs. C'est ainsi que pour Allen Starr les tumeurs métastatiques ne formeraient que les 11,11 °/₀ et pour Gurlt les 22,56 °/₀ des tumeurs de l'encéphale.

Des sarcomes et des épithéliomas comme source de métastases cérébrales

Comme le dit fort bien Oppenheim : « L'épithélioma cérébral est très fréquemment, le sarcome cérébral rarement d'origine secondaire ». Cette conclusion est tout à fait exacte, si nous considérons seulement le rapport de ces deux formes du cancer cérébral. Mais est-ce à dire pour cela que le sarcome ait moins de tendance à donner des métastases encéphaliques? Certes non, et rien que la simple constatation de la moindre fréquence des cas de sarcomes dans l'organisme serait déjà un commencement de preuves. Pour plus de certitude, étudions séparément les sar-

comes et les épithéliomas relativement à leur aptitude à se généraliser aux centres nerveux.

A) Sarcomes. — Sur 118 cas de sarcomes rapportés par Krasting, il existait 14 fois des métastases dans le système nerveux central, c'est-à-dire dans 11,86 °/₀ des cas.

Ces 14 métastases étaient ainsi réparties :

Encéphale	6 fois	5,08 °/₀
Dure-mère cérébrale	6	—
Dure-mère spinale	2	1,70

Elles avaient pour origines :

Lymphosarcome	3 fois
Os	2
Ganglion	1
Peau	4
Muscle	1
Foie	1
Testicule	1
Prostate	1

Remarquons que sur 8 de ces 14 cas, les noyaux secondaires étaient multiples ; dans 4 cas il existait un seul noyau et deux dans les 2 autres cas.

En outre, dans 9 cas il s'agissait d'hommes et dans les 5 autres de femmes ; leur âge variait entre vingt et cinquante ans.

B) Epithéliomas. — Bien que la très grande majorité des tumeurs métastatiques du système nerveux central soient des épithéliomas, ceux-ci ne donnent cependant pas naissance à des foyers secondaires aussi fréquemment que les sarcomes. En effet, sur 817 cas d'épithéliomas, Krasting ne constate que 39 fois des métastases intra-craniennes, c'est-à-dire dans 4,77 °/₀ des cas.

Ces 39 cas avaient pour origines :

Utérus	4 fois	Pharynx	2 fois
Œsophage	4	Maxillaire supérieur	1
Seins	10	Maxillaire inférieur	1
Rectum	1	Chorio-épithélioma malin	2
Vésicule biliaire	2	Vulve	2
Corps thyroïde	2	Vagin	1
S iliaque	1	Capsules surrénales	1
Prostate	4	Origine?	1

Là-dessus il s'agissait 16 fois d'hommes et 23 fois de femmes. Cette prédominance du sexe féminin est due à la prédilection des épithéliomas du sein (10 cas) et de l'utérus (6 cas) pour la colonisation dans les centres nerveux. L'âge moyen est d'environ quarante à cinquante ans.

Du rapport des métastases épithéliomateuses dans le système nerveux central avec leurs métastases en général

Pour déterminer ce rapport, la règle la plus simple est d'examiner les principaux organes chacun en particulier.

L'estomac enverrait, pour Gussenbauer et Winivarter, 0,55 °/₀ de ses métastases dans le cerveau.

Pour l'utérus, les différents auteurs ne sont pas d'accord : en effet, Willimsky n'admet que 0,2 °/₀, Blau 2,15 °/₀, Müller 1,53 °/₀, Gerulanos 4 °/₀, Krasting 3,44 °/₀. En prenant la moyenne de ces différents chiffres nous obtenons 2,26 °/₀.

L'œsophage n'envoie des métastases dans l'encéphale que dans 1,29 °/₀ des cas pour Riechelmann. Krasting arrive à une fréquence un peu plus importante de 5,4 °/₀. La moyenne serait donc de 3,34 °/₀.

Les seins offrent surtout à ce point de vue un grand intérêt, et si le chiffre donné par Riechelmann (3,44 °/₀) doit nous sembler un peu faible, ceux de Török et Wittelshöfer (11,20 °/₀), et

de Krasting (18,86 °/₀) sont plus près de la réalité. Ici la moyenne devrait donc être 15 °/₀.

Pour les poumons, Krasting donne comme fréquence 7 °/₀; Pässler leur accorde 10,81 °/₀.

Si nous rassemblons les différents résultats, nous obtenons le tableau suivant, donnant, d'après Krasting, une idée de la fréquence relative des métastases dans le système nerveux central :

Chorio-épithélioma malin	(100)
Cancer de la vulve et du vagin	50 °/₀
— des capsules surrénales	33,3
— du pharynx	25
— des maxillaires supérieur et inférieur	22,5
— de la prostate	22,2
— des seins	15
— des poumons	7
— du corps thyroïde	6,5
— de l'S iliaque	5
— de la vessie	4
— de l'œsophage	3,3
— du rectum	2,3
— de l'utérus	2,3
— de l'estomac	0,55

En résumé, les épithéliomas qui ont le plus de tendance à envoyer des métastases dans les centres nerveux ont surtout pour siège l'utérus (chorio-épithélioma malin), la vulve et le vagin, puis les capsules surrénales, le pharynx, les maxillaires, la prostate et les seins, ensuite les poumons, le corps thyroïde, l'S iliaque, la vessie, l'œsophage et enfin le rectum, l'utérus (cancer ordinaire) et l'œsophage.

Ces données sont sans nul doute fort importantes, mais leur valeur n'a rien d'absolu. Les différents appareils ne sont pas, en effet, d'une façon égale et uniforme le siège des cancers. Si nous examinons à ce point de vue les principaux organes, nous

constatons pour les épithéliomas la fréquence relative suivante (statistique de Redlich) :

Estomac	35,5 °/₀	
Utérus	12	(Riechelmann)
Rectum	6,3	
Œsophage	11,1	
Vessie	0,8	
Gros intestin	5	
Corps thyroïde	0,6	
Poumons	6,3	
Seins	5,4	
Prostate	0,4	
Maxillaires supérieur et inférieur	0,2	
Pharynx	2,2	
Capsules surrénales	0,3	(Riechelmann)
Vagin	0,2	

Ainsi donc, le cancer de l'estomac dont la fréquence est de 35,5 °/₀ n'envahit la cavité cranienne que dans 0,55 °/₀ de ses métastases, alors que le cancer de la prostate, qui ne présente qu'un pourcentage de 0,4 °/₀, envoie 22 °/₀ de ses métastases vers le système nerveux central.

Ce fait serait-il dû à une plus grande malignité du cancer prostatique ? Non sans doute ; car alors on ne comprendrait pas pourquoi des épithéliomas de malignité reconnue extraordinaire, comme ceux de la vésicule biliaire (dont la fréquence est de 6,6 °/₀ d'après Redlich et Riechelmann) ou de l'ovaire (fréquence 2,4 °/₀ d'après Feilchenfeld), ne donnent qu'exceptionnellement des métastases dans l'axe cérébro-spinal.

Nous sommes donc amené, pour avoir une idée plus exacte des foyers d'origine des cancers secondaires encéphaliques, à rechercher non pas seulement comme ci-dessus les épithéliomas qui possèdent le plus de tendance à y venir coloniser, mais encore et surtout ceux qui, possédant cette tendance, offrent par leur fréquence même dans l'organisme plus de chance de s'y généraliser et par là d'envahir l'axe encéphalo-médullaire.

Fréquence des métastases épithéliomateuses dans le système nerveux central pour chaque organe en particulier.

Dans le tableau suivant, que nous empruntons à Krasting, se trouvent rassemblés à peu près tous les cas de cancers secondaires publiés jusqu'en 1906. Il donne un bon aperçu de la fréquence absolue des métastases cancéreuses dans le système nerveux central :

Cancer des seins	40 cas
— des poumons	29
— de l'estomac	10
— de l'œsophage	8
— de l'utérus	8
Chorio-épithélioma malin	8
Cancer de la prostate	5
— des ovaires	4
— des reins	4
— du rectum	4
— du corps thyroïde	3
— des testicules	3
— des capsules surrénales	3
— de la vulve et du vagin	3
— de la vessie	2
— du pharynx	2
— des maxillaire supérieur et inférieur	2
— de l'S iliaque	1
Total	139

Ainsi les cancers du sein (dont les métastases ont une prédilection marquée pour la colonne vertébrale) et du poumon forment à eux seuls la grande majorité des noyaux secondaires dans les centres nerveux. Ce fait, du reste connu depuis quelque temps, avait déjà attiré l'attention des auteurs tels que Strümpell, Buchholz, Gallavardin et Varay. Nous reviendrons

ultérieurement sur cette question intéressante, contentons-nous ici de la noter en passant.

Du rapport des métastases épithéliomateuses avec le système nerveux central

Les résultats suivants portent sur les 39 cas de Krasting ajoutés à 106 cas recueillis dans la littérature médicale, soit sur un total de 145 cas.

1° Nombre des noyaux néoplasiques :

Un noyau. — Les cas où il n'existe qu'un seul noyau au niveau des centres nerveux sont au nombre de 60, ce qui fait 41,37 °/₀ de la totalité. Ces métastases uniques siègent le plus souvent dans le cerveau, puis dans la dure-mère cérébrale, ensuite dans le mésencéphale et le cervelet et très rarement dans la moelle et ses enveloppes. La moitié gauche de l'encéphale est deux fois plus souvent atteinte que la moitié droite, notamment en ce qui concerne les hémisphères cérébraux.

Deux noyaux. — Sur 15,72 °/₀ des observations, soit dans 23 cas, le nombre des noyaux est de deux. Chaque moitié de l'encéphale est à peu près également intéressée, bien que la droite le soit un peu moins cependant.

Trois noyaux. — Ici nous ne trouvons que 12 cas, c'est-à-dire 8,27 °/₀ des examens. La moitié gauche est encore beaucoup plus lésée que la droite.

Noyaux multiples. — Ceux-ci constituent 33,79 °/₀ des constatations d'autopsies, soit en chiffres bruts 49 cas. Leur siège d'élection est d'une façon fort évidente la moitié gauche.

Nous voyons donc, par cet examen rapide, qu'il est inexact de dire, comme on le fait trop souvent, que les métastases néoplasiques cérébrales affectent le plus souvent un caractère multiple ; c'est là une grosse erreur, rectifiée par la présente statistique : les métastases multiples se rencontrent seulement dans un tiers des cas environ.

2° Siège des noyaux secondaires dans le système nerveux central :

Dans les 145 cas rapportés ci-dessus, les foyers cancéreux ne

se répartissent pas d'une façon indifférente dans l'axe cérébro-spinal. Le cerveau est occupé à lui seul par plus de la moitié des métastases, alors que la moelle est intéressée d'une façon insignifiante. La plupart des tumeurs secondaires développées au niveau de cette dernière, en effet, occupent la cavité rachidienne et agissent seulement par compression sur le cordon médullaire. Au reste, nous renvoyons à l'étude très complète et très documentée de Flatau, ne pouvant ici aborder cette question malgré son importance.

Nous reproduisons le tableau ci-dessous, établi par Krasting, qui nous donne une excellente vue d'ensemble sur le siège des noyaux métastatiques :

Cerveau seul	55	96	66,21 %
Cerveau et autres parties du système nerveux	41		
Cervelet seul	7	27	10,86
Cervelet et autres parties du système nerveux	20		
Mésencéphale seul	8	19	13,10
Mésencéphale et autres parties du système nerveux	11		
Dure-mère cérébrale seule	22	43	29,65
Dure-mère et autres parties du système nerveux	21		
Moelle seule	1	6	4,13
Moelle et autres parties du système nerveux	5		
Dure-mère spinale seule	2	8	5,51
Dure-mère spinale et autres parties du système nerveux	6		

D'où la classification suivante selon la fréquence ;

Cerveau,

Dure-mère cérébrale,

Mésencéphale,
Cervelet,
Dure-mère spinale,
Moelle.

Notons en passant la statistique de Spiller et Weisenburg, qui, sur une série de 3.500 autopsies, trouvent 89 fois des métastases carcinomateuses dans le système nerveux central, réparties ainsi qu'il suit :

Cerveau	16 cas
Cervelet	8
Bulbe	5
Os du crâne	41
Dure-mère	17
Pie-mère	2

Quant à la moitié de l'axe nerveux la plus souvent atteinte, nous retrouvons ici encore la prépondérance marquée du côté gauche avec 58,34 °/₀ des noyaux secondaires, alors que le droit ne comporte que 41,66 °/₀.

3° Du volume des foyers métastatiques :

Pour les tumeurs multiples, la grosseur des noyaux varie d'ordinaire entre celle d'une lentille et celle d'une noisette ; toutefois dans 8 cas on trouve des noyaux dépassant la grosseur d'une noix.

Les tumeurs uniques sont le plus souvent de taille plus considérable : le volume des foyers cancéreux augmentant en raison inverse de leur nombre. Cependant la règle n'est pas absolue, car dans tous les cas on peut rencontrer des tumeurs de grandes dimensions (taille égale ou supérieure à celle d'un œuf de poule, en moyenne).

D'une manière générale, on rencontre assez fréquemment, tout autour des gros foyers néoplasiques, de nombreux petits nodules de minimes dimensions.

4° Localisation des tumeurs secondaires :

Bien que les noyaux cancéreux semblent pouvoir siéger à peu

près indifféremment dans tous les lobes du cerveau, on doit cependant noter la fréquence particulière avec laquelle les circonvolutions rolandiques sont atteintes. C'est là en quelque sorte une localisation de prédilection, surtout dans l'hémisphère gauche. Après elles, viennent les lobes frontaux (surtout le gauche, notamment dans le territoire de la troisième circonvolution frontale).

Les tumeurs multiples se répartissent d'une façon presque uniforme dans l'encéphale, quoiqu'elles présentent après tout une prédisposition marquée pour la substance corticale et la dure-mère du cerveau.

D'ailleurs, les noyaux cancéreux affectent ordinairement une situation corticale ou sous-corticale, rarement centro-ovalaire, et la substance médullaire est exceptionnellement intéressée. Dans le cervelet, on rencontre des foyers métastatiques aussi bien dans la substance blanche que dans la substance grise.

Dans la moelle, c'est le plus souvent la substance grise qui est atteinte.

5° Structure des noyaux secondaires :

A) Structure macroscopique. — L'aspect et la consistance des cancers métastatiques sont assez variables. S'il est vrai que dans la majorité des cas ils rappellent la tumeur primitive ou les autres noyaux de généralisation, il n'est pas rare cependant d'observer des foyers difficiles à identifier. C'est notamment le cas, lorsque des processus de dégénérescences variées interviennent pour modifier la structure première, tels le ramollissement du centre de la tumeur lui donnant parfois l'apparence d'un kyste, sa transformation caséeuse pouvant en imposer pour des tubercules ou des cysticerques dégénérés, l'altération de ses vaisseaux déterminant des foyers hémorragiques assez abondants et assez étendus. Quelquefois même leur coloration et leur consistance sont tellement semblables à celles du tissu nerveux environnant qu'il est à première vue difficile de les en distinguer.

Dans le plus grand nombre des cas, les foyers secondaires gardent une consistance ferme ; et le plus souvent ils refoulent le tissu cérébral dans lequel ils paraissent être comme enclavés,

Fréquemment aussi, il se forme autour de la tumeur une zone de ramollissement permettant assez facilement son énucléation.

B) Structure microscopique. — Les noyaux secondaires rappellent à peu près à tous les points de vue le néoplasme primitif ou les autres noyaux de généralisation.

De la coexistence simultanée d'autres foyers de généralisation viscérale avec les métastases encéphaliques

Quand le système nerveux central est intéressé, il existe presque toujours d'autres foyers secondaires au niveau des principaux viscères. Ainsi Gallavardin et Varay sur 48 cas de cancers secondaires de l'axe encéphalo-médullaire notent 43 fois d'autres généralisations viscérales.

Bien que l'organe le plus souvent atteint soit le poumon (26 fois), il s'en faut qu'il le soit toujours.

Remarquons enfin qu'il existe des observations où l'on ne trouve aucune trace de noyaux secondaires, sauf ceux du système nerveux central.

CHAPITRE PREMIER

OBSERVATIONS

Dans la classification de nos observations, nous ferons entrer en ligne de compte l'origine du cancer primitif. Nous commencerons par les organes dont les néoplasmes donnent le plus fréquemment des métastases post-opératoires dans les centres nerveux et terminerons par ceux qui, à ce point de vue, sont les moins importants.

Observation I

(Lagane, Bull. de la Soc. anat. de Paris, 21 février 1908)

Femme de quarante ans, entrée à l'hôpital Boucicaut pour troubles mentaux et faiblesse musculaire extrême. C'était une syphilitique dout l'accident primaire remontait à huit ans et dont les accidents secondaires avaient été particulièrement tenaces.

Dix huit mois auparavant, elle avait subi l'amputation d'un sein pour néoplasme; aucune récidive sur la cicatrice. Les antécédents avaient fait rapporter à la syphilis cérébrale les troubles mentaux qu'elle présentait (dépression intellectuelle, désordre des idées), diagnostic qui s'appuyait encore sur la constatation d'une lymphocytose légère du liquide céphalo-rachidien.

La mort survint brusquement.

Autopsie. — On trouva dans le lobe occipital gauche du cerveau, dans les deux poumons et dans le rein droit, des nodules durs, blanchâtres, bien limités, de volume variable mais égal en moyenne à celui

d'une noix et que l'on prit pour des gommes (il y a trois de ces tumeurs dans le cerveau).

L'aorte thoracique, sur une hauteur de 10 centimètres, était atteinte d'aortique chronique.

L'examen microscopique des nodules du cerveau et du poumon montre qu'il s'agit d'un *carcinome à cellules atypiques*.

Sur les coupes des noyaux du cerveau, on les voit constitués par une masse cancéreuse dense et en grande partie caséifiée par îlots très cohérents. Cette disposition, visible à l'œil nu, explique le diagnostic porté de gomme du cerveau.

Le tissu cancéreux est composé de larges zones gorgées de cellules polymorphes, atypiques, autour desquelles la substance cérébrale est encore reconnaissable en grande partie : 1° à sa névroglie apparente; 2° à ses vaisseaux sanguins, artérioles, capillaires et veinules entourés de gaines lymphatiques. Dans ces différents endroits, la topographie du cancer est facile à établir, surtout lorsqu'on le voit centré par les vaisseaux oblitérés par de gros blocs carcinomateux, avec, flottant autour d'eux de nombreux amas de cellules cancéreuses. L'endothélium des vaisseaux est encore bien respecté.

En de nombreux endroits, l'on voit de petits nodules cancéreux, arrondis ou ovalaires, bourgeonnant au milieu de capillaires surdistendus et respectant parfaitement l'endothélium vasculaire. Autour d'eux, la névroglie est épaissie et l'on ne trouve que très peu de cellules nerveuses.

La forme des cellules cancéreuses est très variable, ainsi que leurs dimensions : la plupart sont grosses, avec de gros noyaux bourgeonnants, vésiculeux et très colorés. Il n'y a que de très rares signes de division directe ; de même, extrêmement pen de cellules, très peu de leucocytes.

Sur les noyaux pulmonaires, les lésions sont identiques. Sur un grand nombre de points au milieu des amas cancéreux, on trouve encore le squelette élastique reconnaissable des bronches respiratoires, des artérioles et des veines, et même aussi, bien que plus rarement, celui des cloisons alvéolaires, ayant résisté à la destruction caséeuse. On voit aussi la masse encore ponctuée d'anthracose. Les alvéoles voisins des masses caséifiées contiennent en leur centre un petit îlot nécrobiotique

autour duquel ont proliféré des cellules cancéreuses polymorphes, à protoplasme très pâle.

Autour du cancer, la réaction leucocytaire est très minime.

Observation II

(Beadles, *The Lancet*, 1891)

Une femme de quarante-sept ans fut amputée du sein droit, en juin 1887, pour un carcinome; on extirpa également de nombreux ganglions cancéreux.

En octobre 1890 apparurent de violentes céphalées; la malade devint apathique; elle souffrit jusqu'à sa mort, survenue en avril, de vomissements, d'incontinences vésicale et rectale et de faiblesse dans les jambes.

Autopsie. — A l'autopsie on trouva un noyau carcinomateux dans le lobe occipital et un autre dans la circonvolution de Broca.

Observation III

(Von Leyden, Soc. de méd. int. de Berlin, 16 juin 1906)

Femme âgée de quarante ans, opérée, il y a deux ans, d'un cancer du sein, présentant une cicatrice absolument lisse, sans la moindre tuméfaction des ganglions de la région, se plaignait de douleurs thoraciques. A l'examen par les rayons de Röntgen on constata deux zones obscures faisant supposer l'existence de tumeurs pulmonaires. Au bout de quelques temps la vision s'affaiblit successivement aux deux yeux, en raison des métastases rétiniennes constatées à l'ophtalmoscope. Enfin la malade fut prise de violents maux de tête et succomba.

Autopsie. — On trouva des noyaux cancéreux multiples dans différents organes, notemment le cerveau, les reins, les capsules surrénales, la rate. Rien d'anormal au niveau du siège de la tumeur primitive.

D'après les constatations de l'autopsie, M. Beitzke considère que le point de départ de la généralisation a été la dégénérescence cancéreuse des ganglions sus-claviculaires. De là, les cellules cancéreuses auraient gagné par voie rétrograde les ganglions bronchiques, puis les poumons

et les veines pulmonaires, enfin les autres organes par la voie de la circulation sanguine.

Observation IV

(Ménétrier et Bloch, Bull. de la Soc. méd. des hôp., 13 janvier 1905)

Il s'agit d'une femme de quarante ans, opérée, il y a un an, d'une tumeur du sein gauche, qui rentre le 15 septembre 1904 dans le service de M. le Dr Lejars avec une récidive sur la cicatrice et dans l'aisselle, et de plus des symptômes faisant tout de suite penser à l'existence d'une tumeur encéphalique, contre-indiquant par conséquent toute tentative opératoire. Elle passe en médecine dans notre service, à la salle Béhier, le 13 octobre 1904, présentant à ce moment les troubles suivants.

Nous insisterons peu sur la récidive *in situ*. Il s'agissait d'une tumeur large et saillante, ulcérée et suintante, occupant la partie moyenne de la cicatrice axillo-mammaire. Autour de cette tumeur on sent quelques autres noyaux sous-cutanés adhérents à la peau. Le creux axillaire est rempli par une masse dure, irrégulière et bosselée. Il existe un œdème léger du membre supérieur.

Mais les troubles nerveux attirent tout de suite l'attention. La malade qui, au commencement de son séjour dans le service de M. Lejars, répondait encore bien que difficilement aux questions, est maintenant plongée dans une torpeur extrême. C'est à peine si on peut lui arracher par des questions répétées une réponse monosyllabique, un oui ou un non. C'en est pourtant assez pour s'assurer que l'ouïe est conservée. De même, la vision paraît normale. La malade suit de l'œil les objets et semble impressionnée par la lumière, sans pourtant qu'il paraisse y avoir de photophobie.

Il existe une hémiplégie droite, hémiplégie flasque, sans contractures, sans exagération des réflexes. Les membres ne peuvent de ce côté effectuer le moindre mouvement ; soulevés, ils retombent inertes sur le lit. Il n'y a pas de trépidation épileptoïde, mais un signe de Babinski des plus nets. Le facial supérieur semble peu atteint : l'examen en est d'ailleurs rendu délicat du fait de l'ophtalmoplégie gauche.

De ce côté, en effet, on observe une paralysie complète du moteur

oculaire commun tant pour la musculature oculaire externe que pour l'interne : ptosis, strabisme externe, suppression de l'excursion du globe de l'œil en dedans et en haut. Etant donné l'état de la malade, il est impossible de rechercher la diplopie. Mydriase très intense et immobilité absolue de la pupille.

Du côté droit, au contraire, les mouvements de l'œil sont conservés et la pupille réagit normalement. Hypoesthésie généralisée. Pas de vomissements. Pas de céphalée.

Il existe une vaste eschare, suintante et fétide au niveau de la crête sacrée.

14 septembre. La malade, plongée dans le coma absolu depuis la veille au soir, meurt dans l'après-midi.

En somme, il s'agissait d'un syndrome de Weber typique dans toute sa pureté : l'hémiplégie motrice avec paralysie du moteur oculaire commun du côté opposé. La malade présentant un cancer récidivé de la mamelle, le diagnostic semblait ne pas faire de doute et l'on pensait de suite à un noyau de généralisation situé au niveau du pédoncule cérébral.

Or l'autopsie pratiquée le 16 septembre révéla des lésions de siège tout à fait différent.

Autopsie. — Il n'existe aucune tumeur au niveau des pédoncules, ni sur un autre point de l'isthme cérébral. Il n'y a pas davantage, à la base du crâne, de noyau cancéreux osseux susceptible de causer une compression de l'encéphale.

En revanche, on constate dans le lobe temporal gauche l'existence d'une tumeur volumineuse.

Cette tumeur, dont les dimensions sont à peu près celles d'une pomme d'api, siège à la partie inféro-interne du lobe temporal. Elle fait saillie à la base de l'hémisphère sur une étendue de plusieurs centimètres carrés et laissant en avant d'elle la pointe du lobe, refoulant en dehors les circonvolutions temporales inférieures, vient se faire jour entre le chiasma optique en avant et le pédoncule cérébral en arrière. Elle est en rapport étroit en dedans avec la selle turcique, le sinus caverneux et les insertions de la tente du cervelet. Il existe à la partie antérieure de la face libre de la tumeur une sorte de prolongement, de saillie unciforme qui entrait en rapports avec le nerf oculo-moteur commun à son entrée dans la paroi du sinus et le comprimait en ce point.

Si maintenant nous pratiquons une coupe verticale intéressant la partie moyenne de la masse néoplasique et la totalité de l'hémisphère qu'elle partage, en croisant obliquement la scissure de Rolando, nous voyons que la tumeur se prolonge fort avant dans l'hémisphère. D'aspect blanchâtre, de consistance ferme, parsemé d'hémorragies, elle présente à la coupe une forme circulaire d'un diamètre moyen de 4 centimètres. Elle refoule en dehors la substance blanche temporale. En dedans et en haut, on voit la couche optique, le noyau lenticulaire et l'avant-mur. La capsule interne, immédiatement appliquée contre la tumeur, est refoulée et comprimée par elle sur une large étendue.

Le pédoncule cérébral, situé en arrière de la tumeur, est absolument indemne.

Ainsi la tumeur temporale vient par le prolongement saillant de sa face inférieure, extra-cérébrale, écraser le tronc de l'oculo-moteur commun, d'où ophtalmoplégie directe, cependant que sa face supérieure intra-hémisphérique refoule et comprime la capsule interne, ce qui explique l'hémiplégie croisée.

Bronchite capillaire purulente, cause de la mort. Néphrite interstitielle peu accentuée.

L'examen histologique du noyau de récidive *in situ*, comme du noyau cérébral, nous a montré des lésions de l'épithélioma mammaire atypique.

Observation V

(Weeden Cooke, Trans. of the pathol. Soc. of London, 1871)

Une femme de trente-deux ans mourut six mois après avoir été opérée avec succès d'un squirrhe du sein.

Autopsie. — L'autopsie fit constater deux tumeurs ayant la dureté caractéristique du squirrhe, chacune d'environ la grosseur d'un œuf de pigeon, dans l'hémisphère droit. Les méninges cérébrales étaient adhérentes aux tumeurs. La plus antérieure avait, de par son siège dans la troisième circonvolution frontale, dû causer de l'aphasie, laquelle avait apparu chez la malade quatre mois avant sa mort.

Observation VI

(Geoffroy, *Ann. méd. psychol.*, 1865, p. 521)

Femme de cinquante-quatre ans entre à Charenton en 1862, n'ayant eu l'esprit dérangé que quelques jours par un délire de défiance avec hallucination.

Opérée en 1858 pour un squirrhe du sein. En juillet 1861, tendances à la démence, affaiblissement de tout le côté droit. Un mois plus tard, douleurs plus vives des bras, engourdissements et fourmillements des doigts, accès de colère et de frayeur.

En 1864, deux attaques congestives qui augmentent l'hébétude et la paralysie et amènent la mort.

Autopsie. — Dans l'hémisphère droit, grosse tumeur rougeâtre adhérant à la dure-mère, criant sous le scalpel à l'incision, irrégulièrement bosselée, tout à fait squirrheuse, entourée de détritus encéphaliques.

Observation VII

(Schulten, Finska läksälls handbr., 1881. — Virchow-Hirsch's Jahrbücher, 1882, II)

Une femme de soixante ans fut opérée pour un carcinome du sein droit. On s'abstint d'enlever quelques ganglions. Il en résulta de la cachexie et, un mois et demi après, de la paralysie des extrémités gauches.

Autopsie. — A l'autopsie pratiquée, on ne constata aucune altération visible de la zone motrice droite. Dans la partie la plus postérieure du lobe occipital droit on trouva une métastase cancéreuse de la grosseur d'une prune, dans la substance grise.

Observation VIII

(L. Rey, Bull. de la Soc. anat. de Paris, 1872, p. 213)

F..., lingère, quarante-neuf ans, a été opérée en octobre 1870 à l'hôpital Necker par M. Désormeaux, d'un cancer du sein gauche occu-

pant la partie supérieure et intérieure de la glande. Avant la cicatrisation complète de la plaie, la malade a eu des accès épileptiformes caractérisés par : perte de connaissance, congestion de la face, contracture des muscles, écume à la bouche. Les accès néanmoins étaient assez rares; aussi, le sein guéri, elle sortit de l'hôpital pour y rentrer au mois de juillet 1871, avec des symptômes morbides beaucoup plus graves.

A mon arrivée dans le service, au mois de janvier 1872, cette femme était couchée au n° 23 dans la salle Sainte-Marie et présentait tous les symptômes d'une tumeur cérébrale que, d'après les phénomènes, on localisait dans l'hémisphère gauche du cerveau, et que, par suite de l'opération antérieure, on affirmait devoir être de nature cancéreuse.

La malade avait une résolution incomplète des membres supérieurs et inférieurs, résolution beaucoup plus marquée à droite. L'intelligence était intacte; mais il y avait une aphasie qui, de même que la résolution des membres, était plus ou moins complète selon les jours. Tantôt la malade disait son âge, les points où elle souffrait, tantôt elle ne répondait que par des mots incompréhensibles et paraissait irritée de ne pouvoir se faire comprendre.

Douleur de tête du côté gauche. Pupille gauche dilatée, amaurose. Assez fréquemment elle avait des accès épileptiformes.

Son état général était bon, elle avait de l'embonpoint et n'offrait aucune trace extérieure de la diathèse cancéreuse.

Mais vers le mois d'avril 1872, tous les symptômes allèrent en s'aggravant. La résolution des membres, d'abord complète, fit place à de la contracture limitée au côté droit; la tête se fléchit sur l'épaule droite, la respiration devint stertoreuse et la malade succomba le 21 avril 1872.

Autopsie. — Les muscles situés sous la cicatrice du sein étaient parfaitement normaux, ainsi que les côtes et les cartilages costaux correspondants. Rien dans les poumons, le cœur, le foie, la rate, les reins, l'utérus.

La voûte du crâne enlevée, on trouva la face externe de la dure-mère parfaitement saine. La face interne était adhérente à la partie moyenne, supérieure et externe du lobe gauche du cerveau. A ce

niveau elle adhérait à une substance en forme de plaque dure, lardacée, grisâtre, qui avait 10 centimètres de diamètre. On ne trouvait à ce niveau aucune trace de la pie-mère ; la dure-mère se détachait assez facilement. Sur une coupe verticale du cerveau on trouvait que cette tumeur avait la forme d'un cône tronqué et pénétrait dans le cerveau sans toutefois atteindre le corps strié. Les circonvolutions à ce niveau avaient complètement disparu ; on ne trouvait plus qu'une masse dure, grisâtre, présentant quelques points jaunâtres, comme gélatineux, mais encore assez durs. L'examen microscopique montra qu'on avait bien affaire avec un carcinome.

Rien dans les autres parties de l'encéphale, rien dans les ventricules.

Observation IX

(Géry, Bull. de la Soc. anat. de Paris, 1852, p. 136)

Une femme de quarante-deux ans, opérée déjà deux fois pour tumeur du sein par MM. Jobert et Boyer, vint à la consultation de M. Jobert, le 10 juillet 1850. Elle présentait à la région mammaire deux petites tumeurs dures, mobiles, très douloureuses. Etat général bon. M. Jobert pratiqua l'ablation.

Peu de temps après, nouvelle récidive et nouvelle ablation. Deux fois encore cette femme fut opérée pour de nouvelles tumeurs. A ce moment quelques signes de cachexie cancéreuse. Nouvelle récidive plus profonde, dissection du grand pectoral, mais apparition de nouvelles tumeurs et cachexie très marquée.

La malade revient à l'hôpital avec les symptômes suivants : état général d'épuisement et de maigreur, teinte jaunâtre de la peau, souffrances intolérables ; difficulté de la parole, amaurose complète du côté droit, affaiblissement de la vue du côté gauche. Douleur frontale très intense, s'irradiant parfois vers la cavité cranienne. Gêne considérable de la respiration, impossibilité du décubitus dorsal, douleur très vive à la région épigastrique. Perte presque complète de l'appétit, vomissements fréquents ne contenant pas de sang ; pas de coloration noirâtre des matières vomies. Pas de fourmillements ni de douleurs dans les

membres, pas d'œdème. Ballonnement abdominal considérable, mais nulle sensation de tumeur.

Cet état alla en empirant jusqu'au 10 janvier, époque de la mort.

Autopsie :

Abdomen : Foie complètement infiltré de tumeurs cancéreuses blanchâtres et dures.

Estomac, intestins, rate sains.

Thorax : Face supérieure du diaphragme criblée de petites masses cancéreuses adhérant fortement à la plèvre. Toute la cavité thoracique est infiltrée d'une masse énorme de tumeurs cancéreuses, qui ont produit des adhérences très intenses entre les poumons et la plèvre.

Les poumons, surtout le gauche, ne forment plus qu'une masse cancéreuse compacte.

Cœur pâle, mais normal; trois ou quatre nodules cancéreux sur le péricarde.

Crâne : A droite, dans l'épaisseur du lobe postérieur et tout à fait en arrière, on trouve une tumeur du volume d'un œuf de poule, molle et complètement entourée par la substance cérébrale ramollie. Les parois de la tumeur ont une teinte rosée, elles sont épaisses et vasculaires.

A la coupe, il sort de la tumeur un liquide séreux.

Observation X

(Laignel-Lavastine, Bull. de la Soc. anat. de Paris, 14 février 1908)

Il s'agit d'une femme de cinquante-six ans, ménagère, entrée le 4 juillet 1900, salle Grisolle, n° 6, à l'hôpital Saint-Antoine, dans le service de M. Béclère.

Elle avait été opérée le 7 mars 1900 pour cancer du sein gauche.

Le membre inférieur gauche, encore œdématié pouvait être remué un peu par la malade. Les paquets ganglionnaires remplissaient l'aisselle et la face latérale gauche du cou. Muguet, signes d'épanchement pleural gauche, température progressivement ascendante de 38° à 40°2, depuis l'entrée jusqu'à la mort survenue le surlendemain.

Autopsie. — A l'autopsie on constate une récidive dans la face pro-

fonde de la cicatrice, englobant les ganglions axillaires persistants et engainant le paquet vasculo-nerveux.

Les poumons congestionnés présentent à gauche des taches de bougie sur la corticalité; l'épanchement pleural gauche est hémorragique. De grosses masses cancéreuses remplissent le médiastin et la partie supérieure du péricarde.

Dans l'encéphale, on constate une tumeur de la grosseur d'une pièce de 2 francs, à la face interne du lobule paracentral droit.

L'examen histologique montre qu'il s'agit d'épithélioma cylindrique absolument semblable à celui de la tumeur récidivée localement.

Observation XI

(Palma, *Prager med. Wochens.*, 1892)

Chez une femme de quarante-six ans, qui avait été opérée trois ans auparavant pour un carcinome du sein droit, il se déclara de violentes céphalées, des vertiges, des vomissements et de l'œdème papillaire. La malade fut bientôt emportée à la suite de ces symptômes.

Autopsie.— Les circonvolutions du lobe frontal gauche sont aplaties, effacées et fluctuantes dans la profondeur. Une coupe à travers l'hémisphère cérébral gauche montre dans le lobe frontal une tumeur de la grosseur d'un œuf de poule, assez nettement délimitée des tissus environnants, de consistance assez dure, ramollie au centre et remplie d'un liquide grumeleux. L'écorce cérébrale sus-jacente à la tumeur est mince et vraisemblablement infiltrée par elle. Le reste du cerveau est pâle, œdémateux, sans autres altérations macroscopiques notables.

Dans la cavité pleurale gauche existe un demi-litre de liquide séreux, mêlé de grumeaux; la plèvre est recouverte de masses fibrineuses jaunâtres. Le poumon gauche est fortement rétracté, le lobe inférieur est occupé par de nombreuses cavités de la grosseur d'une noix, remplies de pus épais.

Observation XII

(Percy Smith, Virchow-Hirsch's Jahrbücher, 1888)

1. Une femme de quarante-huit ans, fut amputée d'un sein pour carcinome. Deux ans après l'opération apparurent de violentes céphalées; il s'installa une faiblesse sans cesse augmentant progressivement, qui s'accompagna d'une altération de la santé. Puis apparurent des attaques épileptiformes et la faiblesse intellectuelle s'accrut d'une façon intense. Elle fut transférée dans un asile d'aliénés, où elle mourut, trois ans et quatre mois après l'opération.

Autopsie. — L'autopsie révéla, outre une tumeur de la grosseur d'une noisette dans le lobe frontal gauche, un néoplasme qui occupait la plus grande partie de l'hémisphère cérébral droit et qui avait repoussé les gros ganglions vers le côté gauche.

(Percy Smith, *The Journ. of mental Science,* avril 1888)

II. Le début de la maladie avait été marqué :

1° Par un abaissement simultané des facultés mentales et physiques (bien que les tumeurs cérébrales s'accompagnent le plus souvent de troubles psychiques, dans le cas actuel la présence d'antécédents héréditaires dans la ligne collatérale explique probablement l'apparition plus précoce des symptômes mentaux) ;

2° Par l'existence d'une démence progressive et d'une perte générale du pouvoir moteur, par l'association de ces phénomènes avec un trouble de l'écriture et de la parole, de l'inégalité pupillaire, un certain tremblement des mains et une impression générale de bien être, par la présence de convulsions épileptiformes.

Le cas dont il s'agit a simulé à un moment donné la forme tranquille et démente de la paralysie générale. Bien qu'une céphalalgie intense et des vomissements aient figuré parmi les premiers symptômes, ces phénomènes, dès les premiers temps qui ont suivi l'admission de la malade, ont absolument fait défaut; la névrite optique a manqué pendant tout le temps de la maladie. La paralysie, en outre, n'a jamais revêtu les caractères d'une hémiplégie; il n'y a eu aucune

affection des muscles de l'œil et la mobilité de la langue n'a été que très légèrement compromise. Cependant l'ablation antérieure d'un cancer du sein et la diminution très marquée des troubles mentaux vers la fin de la maladie constituaient autant de facteurs opposés au diagnostic de paralysie générale.

L'absence de névrite optique pendant toute la durée de la maladie est un fait anormal. Les yeux de la malade furent encore examinés la veille de sa mort sans que cet examen révélât rien de pathologique : il n'y avait pas de trouble de la vue, et à cet égard il est intéressant de signaler l'intégrité des lobes occipitaux.

Observation XIII

(Louis Rénon et Léon Tixier, Bull. et Mém. de la Soc. méd. des hôp. de Paris, 1906, p. 800)

Marie G..., cinquante-sept ans, entre le 10 octobre 1905 à l'hôpital de la Pitié, salle Lorain, pour des maux de tête assez violents. On est en présence d'une malade dont l'équilibre intellectuel est loin d'être parfait. Elle répond par monosyllabes, manifeste une indifférence profonde pour tout ce qui l'entoure et semble plongée dans un demi-sommeil dont les questions les plus pressantes ne peuvent la tirer.

C'est une femme amaigrie, paraissant plus que son âge ; on ne constate chez elle aucune perturbation dans l'état des réflexes (tendineux, cutanés, oculaires) ; on note cependant une très légère parésie du côté gauche. Il semble qu'on soit en présence d'une démente.

On perçoit au niveau du sein droit une tumeur encapsulée, dure, mobile sur les plans superficiels et profonds, absolument régulière et indolore, le volume est celui d'une petite pomme.

Les téguments portent les traces d'une incision de 15 centimètres. Les ganglions de l'aisselle correspondants sont volumineux, très durs, indolores ; ils forment par leur réunion une tumeur du volume d'une mandarine.

Le lendemain, le mari de la malade nous donne quelques renseignements sur les antécédents :

Quatre enfants sont nés vivants ; l'un d'eux mourut à six mois d'une

méningite ; une fille et un garçon sont actuellement bien portants (vingt-huit et quinze ans), le quatrième succomba à l'âge de dix-huit ans de complications survenues au cours d'un mal de Pott datant de la première enfance.

Il y a vingt-huit ans, après avoir allaité sa fille, elle aurait été opérée pour une tumeur du sein droit ; on lui aurait dit que c'était un kyste.

Quatre ou cinq ans après l'opération, sans pouvoir préciser la date, elle sentit au-dessous de la cicatrice un petit noyau dur qui n'augmenta de volume que très lentement. Ce fut il y a environ dix ans qu'elle s'aperçut de la présence de ganglions axillaires qui se développèrent dans les mêmes conditions que la tumeur du sein.

Il y a quatre ans, elle fut subitement prise d'une attaque de folie ; elle sortit de chez elle pour aller se jeter dans la Seine et fut à la suite de cette tentative de suicide internée pendant un mois à la Maison-Blanche.

Depuis cette époque, les maux de tête, dont elle avait souffert pendant une vingtaine d'années, allèrent en s'accentuant ; elle n'avait jamais eu sa raison depuis son internement, elle était surtout atteinte du délire de persécution.

Deux mois avant d'entrer dans le service, une hémiplégie gauche succéda à un ictus ; les symptômes s'atténuèrent progressivement, puisqu'on ne constatait qu'un léger degré d'hémiparésie, sans perturbation des réflexes.

Le 11 octobre 1905, une première ponction lombaire fut pratiquée. Le liquide céphalo-rachidien s'écoulait goutte à goutte, sans hypertension, 10 centigrammes, il est absolument clair et limpide ; lymphocytose nette, mais légère (cinq hématies et quatre lymphocytes en moyenne par champ microscopique) ; quantité d'albumine dosable, 75 centigrammes.

Etant donné le peu de renseignements fournis par la ponction lombaire d'une part, les antécédents et la prédominance dans le tableau clinique de la démence d'autre part, nous pensons qu'il s'agit peut-être d'une forme de paralysie générale ou plus vraisemblablement d'une forme d'aliénation mentale.

Pendant une quinzaine de jours, l'état de la malade demeure stationnaire, puis elle refuse toute alimentation ; on a beaucoup de mal à lui

faire absorber un litre de lait dans les vingt-quatre heures ; l'amaigrissement s'accuse de plus en plus.

Au commencement du mois de novembre, une légère amélioration se produit, la malade s'alimente de nouveau, lorsque le 3 novembre 1905 l'hémiparésie dn côté gauche fait place à une hémiplégie organique complète (face, membre supérieur, membre inférieur).

En présence de cette aggravation subite, nous faisons une seconde ponction lombaire le 4 novembre, nous retirons 20 centigrammes de liquide tout à fait clair, les éléments cellulaires sont plus rares que dans le liquide de la première ponction (quelques cellules claires, un lymphocyte tous les vingt à vingt-cinq champs, quelques globules rouges altérés) ; la même technique a été rigoureusement observée dans les deux cas. Par contre, l'acide nitrique décèle une quantité d'albumine beaucoup plus importante que dans le liquide du premier examen (2 grammes par litre).

La malade est dans le coma, des eschares se développent rapidement; on note de l'incontinence des urines et des matières. La température atteint 39°, puis 40°, 40°4 et elle meurt le 5 novembre 1905, sans avoir repris connaissance.

Autopsie. — L'autopsie est pratiquée le 7 novembre, trente heures après la mort.

La majeure partie du sein droit est remplacée par une tumeur de la grosseur d'une mandarine, complètement encapsulée et n'adhérant aucunement aux plans sus et sous-jacents. A la coupe, cette tumeur, assez dure. semble renfermer beaucoup de tissu fibreux et, sur un fond blanc, tranchent quelques petits points jaunes un peu ramollis. La capsule est assez mince.

Les ganglions axillaires correspondants constituent par leur agglomération une masse inégale du volume d'une orange. L'aspect macroscopique de leur coupe est à peu près semblable à celui de la tumeur du sein, ils paraissent cependant contenir davantage de tissu fibreux.

La glande mammaire gauche est de dimensions très réduites, elle n'est pas altérée, les ganglions correspondants semblent indemnes de tout processus néoplasique.

Cerveau : Quelques adhérences unissent la dure-mère au cortex, il n'y a pas d'œdème à la surface des circonvolutions ; les vaisseaux pie-mériens sont un peu plus congestionnés que de coutume.

Il existe en pleine substance cérébrale, au niveau de la couche optique du côté droit, une tumeur grosse comme une petite noix; elle est rattachée au tissu cérébral par un pédicule vasculaire constitué par trois ou quatre vaisseaux ; sa surface externe est un peu irrégulière, sillonnée de fines arborisations vasculaires et dépourvue de membrane d'enveloppe. La section de cette tumeur donne une surface de coupe analogue à celle du néoplasme primitif, la consistance est néanmoins beaucoup plus molle.

Le tissu cérébral qui entoure le noyau néoplasique est manifestement ramolli, on remarque également quelques petits foyers hémorragiques punctiformes.

Moelle : Rien à signaler, non plus qu'au niveau des différents organes systématiquement explorés.

Examen microscopique des pièces. — Tumeur du sein. On reconnaît dans l'ensemble l'aspect d'un épithélioma squirrheux. Entre les bandes plus ou moins larges de tisssu fibreux, on voit la disposition des cellules cancéreuses différer sur la même coupe, selon les endroits examinés : ce sont tantôt des boyaux épithéliaux typiques caractérisant l'épithélioma tubulé ; tantôt les cellules sont tassées sans aucun ordre, rappelant la disposition du carcinome atypique. La marche de ce néoplasme semble même assez rapide, puisque beaucoup de cellules, dans les parties de type carcinomateux, présentent des figures de karyokinèse et qu'elles infiltrent par place le tissu conjonctif. En certains endroits, la capsule commence à être envahie par le processus néoplasique.

Signalons enfin quelques îlots de lymphocytes et de plasmazellen, traduisant l'existence d'une réaction inflammatoire.

Ganglions : Ils ont réagi énergiquement contre l'envahissement et la prolifération des cellules cancéreuses ; le tissu conjonctif est, en effet, extrêmement abondant. Les cellules sont inégalement réparties (forme atypique). Çà et là, quelques foyers inflammatoires.

La *tumeur cérébrale* est beaucoup plus vasculaire que la tumeur primitive ; le processus semble avoir été beaucoup plus rapide. En effet, le nombre des cellules en karyokinèse est très grand, il existe plusieurs îlots en nécrose ; les cellules se sont multipliées en certains points avec une telle rapidité qu'elles ont déterminé des oblitérations vasculaires.

Tissu cérébral entourant la tumeur et substance corticale prélevée à distance du néoplasme. — Il existe une infiltration leucocytaire diffuse : ce sont uniquement des mononucléaires ; on remarque en certains endroits des groupements de quatre ou cinq de ces éléments entourant des cellules nerveuses altérées.

Les cellules pyramidales, ainsi que les autres variétés cellulaires, présentent une série d'altérations. Au degré le plus léger correspondent des modifications dans le contour du protoplasma, qui est irrégulier, boursouflé par places, aplati en d'autres endroits ; le noyau, prenant les matières colorantes d'une façon diffuse, est rejeté à la périphérie de la cellule. Les altérations atteignent leur maximum d'intensité en certains points, dans lesquels la cellule est réduite à une ombre cellulaire, le noyau se distinguant à peine du protoplasma.

Entre ces degrés extrêmes, tous les intermédiaires sont observés sur les différentes préparations.

Les lésions cellulaires sont plus intenses, l'infiltration leucocytaire plus importante au niveau du tissu nerveux directement en contact avec la tumeur qu'aux différents points du cortex prélevés loin du néoplasme.

Observation XIV (Résumé)

(J. Sabrazès et G. Ledentu, *In* Ledentu, Thèse de Bordeaux 1910)

Anne G..., quarante-huit ans, entre à l'hôpital Pellegrin, dans le service de M. le Professeur agrégé Sabrazès, le 1er juillet 1906, pour une paraplégie complète datant de trois ans et qui a motivé précédemment un long séjour à l'hôpital Saint-André.

Elle avait été opérée en juin 1901 pour une tumeur du sein droit (amputation).

Six mois après, apparaissent de violents maux de tête, localisés à la région fronto-pariétale et s'accompagnant de vomissements.

En 1903, à la suite d'une entorse, se déclare une douleur dans la hanche droite ; à la salle 6 de l'hôpital Saint-André, où elle entre, on diagnostique une sciatique. Elle passe à la salle 5 où l'on constate des lésions osseuses de la cuisse droite. Depuis trois ans, l'impotence a persisté complète et la malade est immobilisée au lit.

En 1904, le maxillaire inférieur commence à augmenter de volume et la moitié droite du visage présente une tuméfaction notable.

Vers la même époque apparaissent des douleurs lombaires, qui viennent s'ajouter à la paraplégie préexistante.

En 1905 se déclarent des crises de vomissements impérieux et pénibles empêchant toute absorption, même de liquide, pendant plus de quinze jours.

Au début de 1906, apparition de quelques nodules au niveau du cuir chevelu, puis dans la région pectorale gauche. Il y a un mois, l'acuité visuelle de l'œil gauche baisse brusquement.

Etat actuel. — La malade se plaint de douleurs généralisées : céphalalgies, cuisson des yeux, mastication douloureuse à gauche, douleurs lombaires violentes, douleurs aux membres supérieurs et inférieurs. Anorexie, constipation.

Etat cachectique très avancé, teinte jaune paille. Région parotidienne gauche tuméfiée et douloureuse, nodules durs au niveau du cuir chevelu.

Sur le thorax, on voit la cicatrice d'amputation. Elle est rétractée, adhérente à l'os, renferme en son milieu un bloc fibreux très dur. A deux travers de doigt en dehors d'elle on note deux nodules piriformes enchassés dans le derme.

A la région pectorale gauche existent trois petits nodules faisant corps avec le derme. En arrière, sur l'hémithorax gauche, à quatre travers de doigt de la colonne vertébrale, on trouve un nodule intradermique de la grosseur d'une amande.

Le membre supérieur droit est œdématié; les membres inférieurs sont en abduction et le membre droit est raccourci d'environ 4 centimètres.

On constate que les ganglions sous-maxillaires, sus-claviculaires, surtout droits, et axillaires gauches, sont gros et indurés.

Squelette : Outre la lésion de la branche montante gauche du maxillaire inférieur, il existe à la région dorsale moyenne une cyphoscoliose à concavité gauche. Les membres inférieurs sont douloureux à la pression.

Motilité : Tous les mouvements provoqués ou spontanés du cou, de la colonne vertébrale, des membres supérieurs et surtout des membres inférieurs paralysés sont douloureux.

Réflexe rotulien exagéré; de même le réflexe plantaire. Pas de Babinski.

L'œil gauche est un peu saillant, l'acuité visuelle y est très faible. L'acuité auditive est diminuée, surtout à droite.

Les appareils digestif, circulatoire, respiratoire, génito-urinaire ne présentent rien de réellement intéressant.

Du côté du système nerveux, de la névralgie occipitale et un peu de perte de la mémoire sont seules à noter.

Le 28 septembre 1906 apparaissent des douleurs à la cuisse droite et des eschares sacrées et fessières. Dans la nuit du 3 au 4 mars, la malade est prise d'un grand frisson avec 40°2 de fièvre. Le lendemain, on constate un érysipèle du membre supérieur droit et la malade meurt le 8 mars.

Autopsie. — Pas de nodule dans les poumons, mais il en existe un sur la plèvre droite.

Nombreux ganglions mésentériques. Nombreuses métastases en tache de bougie au niveau du foie.

Les corps vertébraux, au niveau de la cypho-scoliose, sont envahis par le néoplasme.

Au niveau de la face inférieure de l'hémisphère gauche du cervelet, il existe un noyau secondaire adhérent à la dure-mère. La loge pituitaire, la selle turcique sont envahies par une néoplasie diffuse qui intéresse l'os. Le nerf grand hypoglosse est comprimé par un gros ganglion. La loge parotidienne est envahie par une masse néoplasique de la grosseur d'une noix, comprimant le trijumeau et le maxillaire.

Le fémur droit est bouleversé par les métastases. On trouve une fracture par métastase au-dessous du grand trochanter, une autre au niveau du tiers moyen. La cavité cotyloïde est effondrée, le périoste est lardacé, la moelle osseuse à ce niveau est très rouge. L'épiphyse supérieure est envahie par le néoplasme. Le fémur gauche est dans le même état.

Ganglions carotidiens, axillaires et inguinaux.

Examen microscopique :

La *tumeur primitive,* prélevée au niveau de la cicatrice, est un carcinome squirrheux.

Nodules cutanés présentent le même aspect que la tumeur primitive.

Ganglion cervical, foie, capsules surrénales : Envahis par des métastases. Ce qui frappe dans ces organes, c'est que les cellules néoplasiques d'une part sont polymorphes et d'autre part progressent en nappe diffuse, sans aucune trace d'enkystement.

Cervelet : Est le siège d'une métastase sus et sous-méningée dont le volume atteint celui d'un gros pois. L'aspect de cette tumeur est caractéristique, en fromage de gruyère. Elle est criblée, en effet, d'un nombre considérable de cavités rondes ou ovalaires, à contours géographiques, de dimensions très variables de 51 μ à 800 μ. Cette tumeur revêt l'aspect d'un cancer alvéolaire à grandes cavités et procède par larges traînées de cellules plus ou moins adjacentes ou dissociées.

La métastase est supportée par des tractus conjonctifs dans lesquels rampent un assez grand nombre de vaisseaux, capillaires ou veinules, gorgés de globules rouges. Ce stroma est formé par du tissu conjonctif périvasculaire qui forme des lignes sans irradiations périphériques bien nettes, des cordons sans chevelu, si bien que le néoplasme est massif avec ses orientations particulières. Çà et là, au milieu de la métastase, particulièrement autour d'un vaisseau, réagit un certain quantum de névroglie. Parfois même, on peut observer l'emprisonnement d'un îlot par le tissu névroglique.

Autour de la métastase existe une réaction névroglique intense. Déjà, par la coloration au Van Gieson, elle se différencie nettement de tout ce qui est tissu conjonctif par l'absence de coloration au contact de la fuchsine acide, alors que le tissu collagène se colore admirablement. Cette réaction, bien mise en évidence par le procédé à la fuchsine huile d'aniline de Sabrazès et Le Teissier, se fait sous forme de fibrilles très denses enchevêtrées et aussi sous forme d'astrocytes parfois volumineux.

Il n'y a pas de sclérose névroglique dans les parties superficielles du cervelet jusqu'aux cellules de Pürkinje qui sont épargnées par la métastase, laquelle est sous-jacente.

Glande pituitaire : Alors que le lobe glandulaire ou antérieur est indemne, le lobe cérébral ou postérieur est envahi d'une façon massive par un gros nodule néoplasique dans lequel la tumeur affecte une disposition plutôt épithéliomateuse que carcinomateuse. On y trouve de longs boyaux de cellules en palissade alternant avec des territoires où

les cellules sont dissociées. Les caractères de ces cellules sont absolument les mêmes que ceux du sein et des foyers secondaires. Les mitoses y sont relativement peu nombreuses.

Observation XV

(Curt Cohn, Inaugural Dissert., Freiburg-in-Breisgau, 1897)

Le 8 juin 1896 on admit à l'hôpital de Fribourg Mme A. F...

Les anamnestiques ne purent être exactement précisés, la malade ne donnant que des réponses décousues et peu claires. En tous les cas, elle a été opérée denx années auparavant pour un carcinome du sein droit.

A son entrée, on constate que cette femme, déjà vieille et affaiblie, a eu le sein droit amputé. Elle présente une paraplégie complète du côté droit, sans atteinte du facial et sans lésions des muscles oculaires. L'articulation des mots n'est pas troublée, mais la parole n'est pas cohérente : elle dégénère toujours après quelques phrases en lamentations et plaintes douloureuses. Les bruits du cœur sont normaux ; aux poumons. on perçoit des râles de bronchite. If existe un décubitus sacré ainsi que de l'incontinence urinaire et alvine.

L'évolution de la maladie ne présente rien de remarquable. Le 3 juillet, on constate que la malade, après une nuit très agitée, est presque aphasique. A la percussion du thorax on trouve, à droite et arrière, au dessous de la partie moyenne de l'omoplate, une forte matité, avec une forte sensation de résistance et le murmure vésiculaire très affaibli. La mort a lieu le 13 juillet.

Autopsie (faite en présence du professeur Ziegler).

Le poumon droit est fortement comprimé et s'est retracté de la moitié de son volume environ ; à son sommet les deux feuillets pleuraux présentent des adhérences.

Au poumon gauche, la surface du lobe inférieur est recouverte d'une épaisse couche de fibrine. Ce poumon est aéré, rouge, œdématié. Il existe cependant à la surface quelques élevures déterminées par des nodosités jaunâtres, de consistance molle.

La rate, petite, est occupée par des nodosités blanchâtres de la grosseur d'un pois.

Cerveau : Dans l'hémisphère cérébral droit, il existe dans la partie antérieure de la première circonvolution frontale une élevure, qui à la coupe se présente comme un foyer de ramollissement imprégné par un liquide blanchâtre. Derrière lui on note un deuxième foyer de ramollissement, rempli par un liquide trouble, rougeâtre et s'étendant jusqu'au gyrus paracentralis. L'extrémité du lobe temporal gauche est occupée par un autre foyer de ramollissement de la grosseur d'une noisette renfermant un liquide clair. D'autre part, dans le lobe pariétal gauche, on observe une cavité de ramollissement de la grosseur d'une noix dont les parois blanchâtres sont le siège de petites hémorragies.

Les deux reins et la capsule surrénale droite renferment beaucoup de nodules cancéreux,

Examen microscopique. — Les deux premiers foyers de ramollissement, après durcissement au formol, sont inclus, puis coupés. Les coupes sont colorées à l'hématoxyline-éosine.

Voici le résultat de l'examen microscopique.

Les couches les plus superficielles de l'écorce cérébrale, d'environ 1 millimètre d'épaisseur, sont encore bien conservées, seuls les vaisseaux y sont fortement congestionnés. La substance fondamentale, d'apparence assez homogène jusque là, se transforme alors en une masse fortement granuleuse, constituée par de nombreux fragments nucléaires colorés en bleu foncé et de grosseurs différentes. Par place la substance fondamentale a un aspect plus filamenteux. Les lumières vasculaires sont encore conservées dans ce territoire, mais sont remplies de globules rouges, colorés en rouge rosé intense. A ce niveau il existe cependant beaucoup d'éléments bleu sombre, de forme arrondie, environ dix fois plus gros qu'un globule blanc et qui ne présentent aucune structure apparente. Souvent deux de ces éléments s'accolent l'un à l'autre, déterminant ainsi une figure en biscuit. A côté de cela, on commence à noter dans ce territoire quelques cellules n'ayant aucun rapport avec la substance fondamentale. En s'enfonçant davantage vers la profondeur, on arrive à une zone occupée par de nombreuses et grandes cavités. On y trouve d'abord des boyaux épithéliaux de formes très variées, tantôt allongés, tantôt arrondis, le plus souvent aussi

pourvus d'excroissances pédiculées. Les cellules constituant ces cylindres sont de taille notable et possèdent un gros noyau vésiculeux assez fortement coloré. Tout ce territoire renferme des vaisseaux petits et gros parfois très volumineux, tous remplis de globules rouges, et dont quelques-uns, outre les globules rouges, renferment un grand nombre de cellules dont les noyaux sont tantôt petits, arrondis, foncés, tantôt plus volumineux, se colorant faiblement par l'hématoxyline. On trouve d'autre part des cylindres de cellules carcinomateuses directement accolés aux vaisseaux et cela d'une façon tellement dense qu'on doit les considérer comme situés indubitablement dans les espaces périvasculaires dilatés. On ne constate pas la formation d'un stroma : le plus souvent, c'est la substance cérébrale située entre les cylindres épithéliaux et à moitié ou totalement nécrosée qui s'est transformée en une masse granuleuse ou filamenteuse. Çà et là il existe une dégénérescence hyaline. En quelques rares endroits apparaissent dans cette masse nécrosée de grêles traînées de cellules fusiformes. On note souvent des hémorragies récentes dans ce tissu, hémorragies tantôt en petits foyers, tantôt diffus avec globules rouges dispersés çà et là. Il existe également des restes d'hémorragies anciennes sous forme d'amas de pigments jaune brun.

Observation XVI

(Froin et Pignot, Bull. de la Soc. anat. de Paris, décembre 1910)

X..., âgée de quarante-cinq ans, entre à la salle Louis, à Lariboisière, le 16 août 1910, pour de la gêne de la respiration, une asthénie très prononcée qui la retient au lit et une céphalalgie rebelle.

L'auscultation de la poitrine permet d'entendre aux deux sommets une respiration caverneuse avec quelques râles de bronchite disséminés dans la hauteur des deux poumons.

Le cœur est normal.

Aucun trouble digestif ; rien dans les urines. Si l'on découvre la malade on remarque un genou gauche un peu volumineux et ankylosé, suite d'une arthrite de nature indéterminée datant de 1908, et on note

à la place du sein gauche une cicatrice d'ablation totale remontant jusqu'au creux axillaire.

Antécédents héréditaires. — Nuls.

Antécédents personnels. — Réglée à douze ans pendant quelques mois seulement, puis les règles ont disparu pour toujours.

Vers cette époque, apparition au niveau du sein gauche d'un noyau dur, mobile, indolore, atteignant le volume d'une noix. Cette nodosité reste stationnaire et indolore jusqu'à l'âge de quarante-trois ans. A ce moment, d'après la malade, un coup violent reçu sur le sein gauche aurait produit une augmentation progressive de cette petite tumeur.

Examinée par le docteur Desfosses en juillet 1909, la malade fut mise en observation et bientôt, loin de régresser, la tumeur non douloureuse devint fluctuante, atteignant le volume d'une tête de nouveau-né avec pléiade axillaire. L'incision fut pratiquée et donna issue à une grosse quantité de liquide séro-purulent. L'incision se cicatrisa, mais le gros noyau primitif, du volume d'un œuf de poule, devint superficiel et la peau s'ulcéra, donnant lieu à un suintement modéré.

C'est alors qu'en décembre 1909 le docteur Desfosses fit l'ablation totale du sein avec curage de l'aisselle.

La tumeur fut examinée par M. Letulle qui porta le diagnostic d'épithélioma.

Telle est l'histoire de la malade à son entrée le 16 août 1910.

Son état reste stationnaire pendant six semaines, souffrant continuellement de la tête et ayant de la difficulté à respirer. Une toux grasse, parfois quinteuse, donne souvent issue à une expectoration muco-purulente. La température oscille entre 37° et 38°. La ponction lombaire, faite pour soulager la céphalée tenace de la malade, n'amena aucune amélioration et le liquide examiné ne montra aucun élément cellulaire.

Mais vers les premiers jours d'octobre, la malade sentit de la gêne dans le bras droit et bientôt l'impotence fut complète avec perte des réflexes, sans aucun trouble de la sensibilité. Puis la jambe droite est parésiée, avec signe de Babinski positif. L'asthénie devint plus marquée et la malade meurt le 5 novembre.

Autopsie. — Sous la cicatrice mammaire on trouve une masse grosse comme un œuf de pigeon, sentie à l'examen pendant la vie. Sur la coupe : aspect blanchâtre et tractus grisâtres.

Poumon droit : Le lobe supérieur est ferme et paraît normal à l'extérieur; à la coupe on constate plusieurs noyaux confluents, l'un gros comme un œuf de poule et d'aspect blanchâtre.

Poumon gauche : A la coupe on constate une grosse caverne allant du sommet jusque près de la base et laissant écouler une bouillie de tissu déliquescent; la paroi en est inégale, anfractueuse; le tissu est blanchâtre avec bourgeons filamenteux, irréguliers, qui s'émiettent sous le filet d'eau. Il existe en outre de nombreux noyaux blanchâtres disséminés au milieu du parenchyme grisâtre.

Ganglions trachéo-bronchiques cancéreux.

Cœur et péricarde normaux.

Rein gauche : Noyaux cancéreux disséminés dans les régions corticale et médullaire.

Rein droit : Gros noyaux cancéreux au niveau de sa face postérieure.

Capsules surrénales droite et gauche infiltrées de tissu cancéreux.

Rate : Gros noyau au centre.

Foie : Noyaux blanchâtres au nombre d'une vingtaine disséminés à la surface.

Cerveau : Hémisphère droit : La dure-mère présente dans la région du pli courbe une tumeur sessile, à surface irrégulière, mamelonnée, grosse comme une noisette, s'enfonçant dans l'hémisphère correspondant en formant une dépression de 2 à 3 centimètres. L'hémisphère droit, débité en coupe, montre une dizaine de noyaux dispersés surtout dans le centre ovale et l'écorce cérébrale.

Hémisphère gauche : Dure-mère adhérente au niveau d'une masse grosse comme un œuf de pigeon dont le centre tombe en déliquescence jaunâtre; à la coupe on voit dans la substance blanchâtre du lobe occipital une cavité dont la paroi est ferme et fibreuse et dont le contenu est puriforme. Dans la région rolandique, on trouve un noyau cancéreux gros comme un marron.

Examen histologique. — Les parois de la caverne pulmonaire sont faites d'un tissu nécrosé et l'on voit, dans les traînées conjonctives qui bordent ce tissu, des cellules de formes irrégulières, carcinomateuses.

Dans les noyaux du foie, des capsules surrénales et des reins, on trouve ces mêmes cellules atypiques, infiltrées dans un stroma conjonctif à travées plus ou moins épaisses.

Observation XVII

(Buchholz, Monats. für Psych. und Neurol., 1898, Bd IV, S. 182)

Mme J..., née le 26 août 1845, entre le 11 août 1894 à l'asile d'aliénés de Marburg.

Aucun antécédent héréditaire.

Réglée à vingt et un ans, mariée, deux enfants.

Cette femme avait toujours été d'une excellente santé jusqu'en 1893.

A cette époque, atteinte d'un cancer du sein, elle subit l'amputation du sein malade, avec évidement de l'aisselle.

En juillet 1894, elle fut prise de troubles psychiques consistant en plaintes, cris, lamentations succédant à des périodes de tranquillité, hallucinations visuelles et auditives (vision de flammes, bruits de vagues). Troubles de la parole.

A son entrée dans l'établissement, elle ne présente rien de bien remarquable à première vue, jouissant d'une parfaite santé.

Etat actuel. — Les principaux mouvements sont lents et incertains. Signe de Romberg très net. Au niveau du sein droit, cicatrice linéaire blanche s'étendant jusque dans l'aisselle.

Légère trémulation de la langue. Troubles de la parole (arrêts fréquents, syllabes sautées, mots incompréhensibles parfois).

Rien à l'examen de la poitrine et de l'abdomen.

Réflexes rotuliens et achilléens exagérés. Excitabilité musculaire augmentée. Un peu d'hypoesthésie.

La malade a l'air fatigué. Un peu de confusion mentale. Torpeur assez grande.

12 août. Vomissements alimentaires. Augmentation des troubles de la parole.

13 septembre. Hémiplégie droite, flasque. Parole incompréhensible. Troubles de la déglutition.

Les différents symptômes paraissent s'amender vers le 16 septembre. Le 17 se déclare une pneumonie à la base du poumon droit et la malade succombe le 30 septembre.

L'examen ophtalmoscopique pratiqué le 27 septembre n'avait rien révélé de pathologique.

Autopsie :

Cerveau : 1.319 grammes, de consistance un peu molle. La surface n'offre rien de particulier. Mais, sur des coupes frontales, on trouve partout des foyers de tissus pathologiques répartis çà et là. Ces foyers, de couleur gris rougeâtre, tranchent nettement sur le tissu environnant et paraissent bien délimités. Leur grosseur varie entre celle de tout petits points à peine visibles à l'œil nu jusqu'à celle d'une noisette. Ces noyaux se trouvent situés surtout dans la substance blanche du centre ovale, et principalement au niveau du lobe frontal droit. Dans la couche optique gauche on note un noyau de la grosseur d'une noisette, s'étendant jusque dans la capsule interne ; il est ramolli au centre et occupé par des foyers d'hémorragies récentes. Il existe un autre noyau plus petit dans la tête du noyau caudé gauche.

Sur le plancher du 4e ventricule, au voisinage du calamus scriptorius, à gauche, de la ligne médiane au noyau du pneumogastrique, on reconnaît une formation gris rougeâtre.

Dans l'hémisphère cérébelleux droit se trouve un petit kyste à contenu muqueux, entouré d'un tissu très dur.

Dans la moelle, pas d'altération pathologique visible.

Autres organes. — Double pneumonie des bases. Au niveau et autour de la cicatrice du sein droit amputé, on ne note aucun noyau d'apparence cancéreuse. Rien par ailleurs.

Examen histologique. — Les pièces durcies en partie par l'alcool, en partie par le Müller, sont, après inclusion dans la celloïdine, colorées par l'hématoxyline-éosine, le Van Gieson, le Weigert.

Cerveau : Dans les préparation durcies et surtout colorées, on voit bien mieux et en plus grand nombre les noyaux cancéreux que dans les pièces fraîches. C'est ainsi que le lobe frontal et surtout le cervelet sont envahis par un nombre tout à fait prodigieux de gros et petits noyaux.

Alors que dans le cervelet la majorité des tumeurs sont situées au niveau de la zone corticale, dans le cerveau on les rencontre surtout dans la substance blanche, sans que pour cela l'écorce grise soit absolument indemne de l'invasion cancéreuse. La grosseur des noyaux est parfois si petite que seul le microscope révèle leur présence.

Ces noyaux affectent le plus souvent une forme arrondie ; autour des plus volumineux on note fréquemment un semis de nodules, qui paraissent ainsi résulter de leur extension et de leur croissance directes. Cependant il existe des nodules indépendants. En divers endroits ils sont en rapport avec des vaisseaux artériels et même il semble bien qu'il existe un vaisseau à l'intérieur des tout petits noyaux, celui-ci étant central ou excentrique. Parfois, entre la couche musculaire et l'adventice du vaisseau, on peut noter une assise de cellules cubiques. Quant aux parois vasculaires elles-mêmes, elles ne paraissent nullement altérées, en particulier la musculeuse et la couche interne ne présentent rien d'anormal. En certains endroits, une grande quantité de cellules s'est introduite entre la musculeuse et l'adventice et souvent alors le vaisseau occupe une situation excentrique au milieu de cette masse cellulaire. En quelques places, l'adventice est brisée sous la poussée de la croissance des cellules cubiques, lesquelles envahissent alors l'espace périvasculaire.

Partout les noyaux néoplasiques sont composés de cellules cubiques ou cylindriques. Çà et là, on rencontre des cavités arrondies, creusées dans la masse cellulaire et nettement limitées, les cellules bordantes formant une assise nettement tranchée vers l'intérieur de la cavité. Les cellules cancéreuses présentent fréquemment des figures mitosiques.

Le tissu cérébral autour des noyaux néoplasiques est très peu altéré. On constate seulement un peu de dégénérescence des fibres environnantes et surtout une augmentation de la névroglie au niveau des parties les plus dégénérées.

Isthme : Il existe à la hauteur des olives un noyau néoplasique à droite du canal central. Un peu plus haut, ce noyau envahit complètement le canal, ainsi que la partie postérieure du noyau de l'hypoglosse. Plus haut encore, la tumeur augmente de volume et envoie un prolongement, lequel pénètre dans l'olive du côté droit. Au niveau des faisceaux pyramidaux dans la région de la protubérance, on constate d'autres nodules néoplasiques, ainsi que dans les tubercules quadrijumeaux.

Moelle : A l'examen microscopique on met en évidence l'existence de nodules cancéreux. En allant de haut en bas on voit: à la région cervicale, un noyau situé dans le cordon de Burdach gauche et parsemé de

petites hémorragies récentes. Plus bas, le noyau se trouve au niveau du faisceau pyramidal croisé gauche et plus bas encore dans le col de la corne postérieure gauche.

Dans la région dorsale, nous rencontrons le nodule d'abord dans le cordon latéral gauche, puis dans la corne antérieure droite, et enfin sur le bord gauche de la cornée antérieure droite. En outre, il existe des phénomènes de dégénérescence, avec prolifération de la névroglie, au niveau des faisceaux pyramidaux et des cordons de Goll ; au voisinage des tumeurs, on perçoit quelques fibres altérées (épaississement des cylindraxes et fragmentation de la myéline).

Observation XVII

(Klippel et Renaud, *Revue de méd.*, 1907, p. 11-20)

Femme morte en 1905, à quarante-cinq ans, avait été opérée deux ans auparavant d'une tumeur du sein; elle était entrée à l'hôpital Tenon pour une céphalée rebelle et intense. Pendant les mois où elle fut en observation, elle ne présenta pas d'autres signes de tumeur cérébrale que de la céphalée, une légère ptose de la paupière droite et une forte hypertension de son liquide céphalo-rachidien. Pendant les derniers temps de sa vie, elle présenta une ophtalmoplégie externe droite. Brusquement elle tomba dans le coma et mourut.

Autopsie. — Présence dans le cerveau de tumeurs multiples répandues dans la masse cérébrale. Chacune de ces tumeurs se présente comme une masse irrégulièrement arrondie, du volume d'une noix ou d'une noisette, de coloration gris ardoisé. Par endroits, on remarque une pigmentation noire d'intensité variable. Ces noyaux se continuent par leurs bords avec le tissu cérébral, sans qu'on puisse leur tracer de limites précises.

A l'*examen histologique,* ces tumeurs sont toutes de structure identique. Le diagnostic d'épithélioma s'impose et il s'agit sans nul doute de noyaux secondaires à un épithélioma du sein.

A un faible grossissement, la tumeur est constituée par un stroma d'épaisseur et de densité variables, parcouru par des vaisseaux se

continuant à la périphérie avec le tissu cérébral et dans les mailles duquel sont encapsulés des boyaux épithéliaux.

Ces boyaux épithéliaux ne présentent rien de bien spécial et sont constitués par des cellules volumineuses arrondies ou polygonales, pressées les unes contre les autres. Leur noyau est arrondi ou ovalaire et se colore vivement. Leur protoplasma paraît homogène et se colore en rose franc par l'éosine.

Les boyaux cellulaires, de forme et de taille variables, donnent l'impression de tubes glandulaires dont la paroi est faite d'assises plus ou moins nombreuses de cellules. Il n'existe jamais de lumière ni de membrane limitante.

Le stroma conjonctif présente des caractères spéciaux. Et d'abord, comment n'être pas frappé de la présence d'un tel stroma conjonctif en plein tissu cérébral? L'aspect de ce stroma n'est pas le même dans tous les points.

Par endroits, c'est un tissu fibreux très dense fait de fibres serrées et dont les vaisseaux ont une paroi épaisse et fibreuse. Ce sont de larges bandes conjonctives dans lesquelles apparaissent çà et là quelques traînées épithéliales. C'est le type d'un carcinome ou d'une glande cirrhotique.

Ailleurs, les travées du stroma sont fines, fibrillaires, faites de tissu lâche et peu serré. Les vaisseaux, peu nombreux, ont une paroi mince et leur lumière renferme des globules rouges et quelques leucocytes. A un fort grossissement, ces travées sont faites de fines fibres, dans les interstices desquelles se voient des éléments cellulaires, les uns arrondis, les autres ovalaires et fusiformes.

Entre ces deux aspects du tissu conjonctif, ici jeune et riche en cellules, là bien développé et devenu fibreux, on trouve tous les intermédiaires.

A la périphérie de la tumeur, le stroma conjonctif se continue avec le tissu cérébral. Mais celui-ci, aux confins de la tumeur, est absolument méconnaissable et ce n'est qu'à une certaine distance de cette dernière qu'on retrouve un tissu cérébral à peu près normal.

Les altérations portent sur les cellules et les fibres nerveuses. Les cellules perdent leurs prolongements, se ratatinent, leurs noyaux ne se colorent plus que faiblement. Elles se trouvent bientôt réduites à l'état

de fines masses granuleuses qui disparaîtront complètement. Les petites cellules nerveuses et les cellules de la névroglie gardent plus longtemps leur vitalité et leur aspect normal, mais aux confins de la tumeur elles sont également atteintes de dégénérescence et disparaissent.

Seuls, les vaisseaux qu'on y rencontre paraissent intacts. Leur endothélium est bien colorable, leur paroi n'est pas épaissie. Ils sont remplis de globules rouges, au milieu desquels se voient, peut-être plus nombreux que de coutume, des leucocytes, surtout mononucléaires. Pourtant certains capillaires, et qui sont d'autant plus nombreux qu'on se rapproche davantage de la tumeur, ont leur gaine élargie et remplie de petites cellules rondes, constituant ainsi un manchon cellulaire autour de ces capillaires.

Enfin, près de la tumeur, certains capillaires montrent dans leur lumière un nodule épithélial (embolies).

Ce qui frappe donc surtout, c'est la persistance, dans le tissu cérébral altéré par l'épithélioma, des vaisseaux restés intacts ou légèrement enflammés, alors que tous les éléments nerveux et névrogliques disparaissent, devenant les corps granuleux qui criblent les préparations traitées par la méthode de Marchi.

A la limite d'un noyau épithélial, ce qui reste du tissu cérébral envoie, entre les boyaux épithéliaux, des prolongements qui se continuent sans démarcation avec les traînées de la charpente de la tumeur. En ce point, le tissu cérébral n'apparaît que comme une substance vaguement fibrillaire sur laquelle se détachent des corps granuleux, quelques débris de cellules, des fibres nerveuses et des cellules rondes qui semblent bien être des lymphocytes venus des vaisseaux par diapédèse. On y voit des capillaires dont la structure est normale, mais autour desquels se groupent en amas les cellules rondes.

Un peu plus loin, la structure des travées est presque la même, sauf que les éléments du tissu nerveux ont entièrement disparu, que le tissu est plus dense, que les fibres sont plus abondantes et qu'on voit des cellules fusiformes, éléments de transition entre les cellules rondes et les fibres conjonctives.

Parfois l'aspect est un peu différent et en certains points on voit des capillaires très rapprochés, comme tassés par disparition du tissu qui les séparait, cheminant dans un tissu réticulé très lâche, fait de fines

fibrilles, dans lequel on voit des cellules rondes et fusiformes et des corps granuleux.

A côté des cellules rondes et fusiformes on rencontre en nombre variable des cellules d'un aspect un peu spécial. Elles sont volumineuses, de la taille d'un grand mononucléaire du sang. Leur noyau se colore très vivement et prend une teinte foncée, leur contour est irrégulièrement arrondi et leur protoplasma, homogène, se colore en rouge foncé par l'éosine. Ces éléments font penser à des plasmazellen. On les retrouve autour des vaisseaux et épars dans le tissu réticulé lâche de certaines travées. Nous avons pu voir dans les vaisseaux, au milieu des globules rouges, des cellules dont l'aspect est assez particulier.

Là, en effet, les éléments épithéliaux sont rares et séparés les uns des autres par de larges espaces de tissu clair, qui se montre comme un tissu réticulé très lâche dont les mailles sont occupées par des globules rouges à peine reconnaissables et en voie certaine de destruction. On y voit des amas pigmentaires qui donnaient à la tumeur son aspect très ardoisé. Çà et là se voient des cellules rondes, des cellules fusiformes et les cellules ci-dessus décrites. Certaines d'entre elles présentent de fins prolongements et nous croyons pouvoir penser qu'elles deviennent par la suite des cellules-fibres du tissu conjonctif.

Observation XIX

(Guradze, Inaug. Dissert., Strasburg, 1896)

Une femme de trente-neuf ans fut opérée d'un cancer du sein gauche. Mais bientôt il se produisit une récidive qui motiva son entrée à l'hôpital neuf mois après l'opération. Il existait, en outre, de violents maux de tête et de l'œdème papillaire bilatéral.

Il apparut ensuite de la paralysie des extrémités supérieure et inférieure du côté droit, puis de l'extrémité supérieure gauche et finalement la paralysie complète; quatre semaines plus tard la malade mourut.

Autopsie. — Tumeur de la grosseur d'une cerise dans le foie; les ovaires sont de la grosseur d'un œuf d'oie et renferment des noyaux cancéreux.

Cerveau : Dans le cerveau existe, dans l'hémisphère droit : 1° un noyau de la grosseur d'une noix dans la deuxième circonvolution frontale; 2° une cavité de la dimension d'une noisette à l'extrémité du lobe temporal; 3° une autre pareille dans le lobe occipital.

A la coupe, on constate de nombreuses tumeurs en partie ramollies dans les deux hémisphères.

Le cervelet est également occupé par de gros nodules cancéreux.

La durée de la maladie avait été environ d'une année et demie.

Observation XX

(Pic et Gauthier, *Lyon médical*, 1908, CXI, p. 717-720)

M. J...., cinquante-huit ans, cuisinière, entre le 4 mai 1908 pour de la céphalalgie.

Il y a environ un an, la malade constata pour la première fois qu'elle était porteur d'une tumeur du sein droit. Un médecin consulté lui conseilla l'opération immédiate. Elle n'y consentit que beaucoup plus tard : c'est seulement en janvier 1908 que l'amputation du sein droit et le curage de l'aisselle furent pratiqués par M. Tixier.

C'est à peu près à la même époque (janvier-février 1908) que la malade fait remonter le début de ses maux de tête. Cette céphalalgie est à peu près continuelle, aussi bien nocturne que diurne; cependant, jusqu'à ces derniers jours, la malade avait quelques heures de calme et pouvait dormir un peu. Depuis huit jours, insomnie complète. Cette céphalée est générale, prédominant tantôt dans la région frontale, tantôt, mais moins souvent, dans la région occipitale. La malade la décrit comme une douleur atroce, profonde, intra-cranienne; elle la compare à une sensation de pesanteur et de tension, comme si, dit-elle, « la tête allait éclater ».

Elle se plaint, en outre, de vertige, voit tout tourner autour d'elle. Elle ne se sent pas entraînée d'un côté plutôt que de l'autre. Le vertige diminue, mais ne fait pas complètement défaut dans la position couchée. Ce vertige n'existait que depuis une semaine; depuis la même époque sa vue se trouble, elle lit plus difficilement.

Pas de vomissements. Pas de nausée. Enfin il semble bien que la

malade ait pris une crise épileptiforme le 29 avril dernier. Elle fut trouvée sans connaissance sur le plancher de sa chambre ; elle n'a pas gardé le souvenir de ce qui s'est passé auparavant, pas d'énurèse, pas de morsure de la langue. Elle sait cependant qu'elle s'est agitée, qu'elle a crié. On trouve d'ailleurs encore aujourd'hui plusieurs ecchymoses sur les membres inférieurs.

Actuellement, la malade présente de la dépression psychique très marquée, elle a les joues contractées et l'expression douloureuse. Elle comprend bien toutes les questions, y répond, mais en revient toujours à des idées de persécution vagues et diffuses.

A l'examen, on constate dans la cicatrice de l'amputation du sein droit un noyau du volume d'une petite pomme adhérant aux plans profonds. Il existe un peu d'engourdissement du bras droit, pas d'œdème.

Aucun point douloureux à la pression du crâne. Rien à noter à l'examen externe des yeux, pas de paralysie. Pupilles égales et réagissant normalement.

Pas de paralysie, pas de modification de la sensibilité objective. Réflexes rotuliens un peu brusques des deux côtés. Trépidation épileptoïde peu marquée.

Suppuration ancienne de l'oreille gauche ayant déterminé une diminution de l'acuité auditive de ce côté.

Démarche hésitante. La malade tient un bras en avant comme pour rechercher son équilibre, essaie de se tenir aux objets qui l'entourent, les yeux plafonnent. Pas d'entraînement d'un côté.

Rien au cœur, ni aux poumons, ni au foie, ni à la rate, ni dans les urines.

Pas d'œdème papillaire.

Le 20 mai, l'écoulement purulent de l'oreille gauche a recommencé.

Peu à peu l'état délirant progresse, la malade gémit, demande la mort et accuse vaguement telle ou telle personne. A ces idées vagues de persécution s'ajoutent des idées mystiques. Elle accuse tel ou tel saint de l'avoir abandonnée. De temps en temps elle prend des pauses extasiques, ce qui donne une allure spéciale à sa physionomie. Immobilité des yeux, mouvements de latéralité presque abolis, surtout à droite; un peu de strabisme externe à gauche. L'état mental de la malade permet difficilement de s'en rendre compte, mais il semble bien qu'il n'y ait pas d'hémianopsie.

La malade meurt le 6 juin.

Autopsie. — Au niveau du sein amputé, il existe deux noyaux de propagation dans la paroi thoracique.

Thorax : On constate un noyau néoplasique occupant à la fois la plèvre et le tissu sous-pleural du côté droit sur l'étendue de la moitié de la paume de la main environ, à la hauteur des 3e et 4e espaces intercostaux, c'est-à-dire à la hauteur du sein.

Rien au cœur, foie, rate. Les deux reins présentent des noyaux de généralisation multiples, dont l'un, plus volumineux, sous-capsulaire, dans le rein gauche.

Encéphale : Dure-mère très adhérente au crâne. Léger degré d'aplatissement des circonvolutions de la face externe des hémisphères.

Sur la coupe horizontale, on constate dans chaque hémisphère une tumeur présentant le même aspect et la même topographie. Elle est seulement plus volumineuse du côté gauche. Elle atteint de ce côté le volume d'une mandarine. Cette tumeur, d'un gris rougeâtre, est bosselée bourgeonnante, friable; cédant facilement sous l'ongle; elle occupe la partie antérieure de chaque hémisphère et son point de départ est très nettement dans le ventricule latéral, où elle s'est primitivement développée aux dépens des plexus choroïdes. De chaque côté la tumeur a dépassé les limites du ventricule et a pénétré dans la substance blanche du lobe frontal, qu'elle a détruite; à gauche, elle atteint presque la couche corticale.

Il existe une autre tumeur au niveau du quatrième ventricule (partie protubérantielle) née dans la toile choroïdienne inférieure; du volume d'une noisette, elle présente les mêmes caractères et le même aspect que les deux tumeurs cérébrales; elle pénétrait dans la région de la calotte protubérantielle, qu'elle a détruite sur une assez grande étendue.

Pas d'examen microscopique.

En résumé, cancer de l'encéphale, à noyaux multiples développés aux dépens des plexus choroïdes des ventricules latéraux et de la toile choroïdienne inférieure, secondairement à un cancer primitif du sein droit propagé à la plèvre et au poumon.

Diagnostic clinique : De par les antécédents, tumeur cancéreuse du cerveau; et, de par l'absence de tous symptômes localisateurs, tumeur des lobes frontaux, vu les troubles psychiques intenses.

Observation XXI

(Karl Krasting, Inaug. Dissert., Basel 1906)

Femme, quarante-huit ans, ouvrière de fabrique.

Autopsie (1895). — Carcinome du sein droit extirpé trois ans auparavant. Métastases : Ganglions axillaires, cerveau.

Cerveau : Un noyau de 3 cent. 5 de diamètre qui occupe le corps strié, le noyau lenticulaire et la capsule interne. L'examen microscopique révèle l'analogie de cette tumeur avec celle du sein.

Observation XXII

(Marc Leconte, Bull. de la Soc. anat. de Paris, 1908, p. 131)

A. G..., âgée de quarante-trois ans, entre le 10 septembre, salle Trousseau. Pas d'antécédents héréditaires. Son mari est mort tuberculeux. Quatre enfants, dont une fille atteinte de tuberculose pulmonaire.

Aucune maladie antérieure. Aucun stigmate de syphilis.

Histoire de la maladie. — Au mois de septembre 1906, la malade éprouvant depuis quelque temps un peu de faiblesse de son membre supérieur droit, ayant remarqué qu'il devenait plus maladroit, va consulter un médecin. Celui-ci découvre une tumeur du sein droit complètement ignorée de la malade et conseille à celle-ci de se faire opérer. Elle s'y décide et le docteur Poirier fait l'ablation de l'organe malade le 9 janvier 1907.

Vers le milieu de février, le pansement ayant été enlevé, la malade s'aperçoit, en voulant mobiliser son bras, qu'il est maintenant complètement paralysé. Rien du côté du membre inférieur. Pas de trouble de la parole.

Deux mois après, le 20 avril, la malade tombe brusquement sans connaissance. Pas d'épilepsie jacksonienne. A son réveil, elle s'aperçoit que le membre inférieur droit, jusque-là indemne, est paralysé. En outre, paralysie faciale et léger embarras de la parole.

D'avril à septembre, la situation reste la même.

Enfin, quatre semaines avant son entrée à Lariboisière, nouvelle

crise, épileptiforme cette fois; ces crises se répètent les semaines suivantes, d'abord trois ou quatre fois par semaine, puis de plus en plus fréquentes et prolongées.

En outre, cinq ou six jours avant son entrée, sont survenus des vomissements qui se sont reproduits à deux ou trois reprises.

Interrogatoire de la malade. — Céphalée sourde, à peu près continue, diffuse. Vomissements alimentaires se produisant sans efforts. Constipation. Léger embarras de la parole, en particulier difficulté pour prononcer les labiales. Pas de troubles sensoriels et intellectuels.

Examen physique. — Asymétrie faciale. Paralysie du côté droit. Pas de paralysie oculaire, les pupilles réagissent normalement. Impotence du membre supérieur droit. Exagération des réflexes. Sensibilité tactile conservée. Impotence du membre inférieur. Signe de Babinski.

Au niveau de la cicatrice opératoire et autour de l'ombilic, nodosités d'une dureté ligneuse. Ganglions axillaires.

Le jour même de son entrée dans le service, la malade est prise d'une nouvelle crise qui reste localisée au côté droit.

Une ponction lombaire montre un liquide clair, sans hypertension, avec quelques très rares lymphocytes.

Examen des urines négatif.

15-30 septembre. La malade se plaint de douleurs de plus en plus vives dans le bras droit qui, en outre, commence à s'œdématier.

Pas de vomissements, pas de nouvelles crises.

Octobre. Pas d'incidents particuliers à noter. Rien à signaler du côté des organes thoraco-abdominaux (cœur, poumons, foie, rate, reins, utérus).

Novembre. Cachexie extrême. Torpeur semi-comateuse. Réapparition des vomissements et des crises convulsives qui deviennent de plus en plus fréquentes et violentes.

La malade meurt le 19 novembre.

Autopsie. — Nodosités cancéreuses au niveau de la cicatrice et de l'ombilic.

Ganglions axillaires droits, durs, volumineux, transformés en petites masses néoplasiques.

Rien à l'estomac, à l'intestin, ni au péritoine.

Cœur normal, mais petites granulations cancéreuses sur le péricarde.

Poumons normaux : Pas de tuberculose, mais petits noyaux cancéreux superficiels à la face externe du poumon droit. Granulations analogues sur la plèvre.

Foie (1.650 grammes) : Nombreux noyaux de la dimension d'un noyau de cerise à celui d'une grosse noisette, blancs et durs.

Rate : Normale.

Reins : Plusieurs petits noyaux.

Capsules surrénales envahies presque entièrement par le tissu néoplasique.

Utérus et annexes sains.

Rien à la colonne vertébrale.

Cerveau : Nombreux noyaux cancéreux grisâtres et faibles en divers points de l'écorce. Des coupes pratiquées en divers sens permettent d'en découvrir d'autres. Au total : dix.

Cervelet et protubérance envahis.

Examen histologique. — Nodosités péricicatricielles : Epithélioma tubulé à cellules cylindriques.

Ganglions : Dégénérescence totale.

Poumons : Petits noyaux épithéliomateux, hémorragies intra et interalvéolaires.

Plèvre : Infiltration néoplasique diffuse.

Foie : Noyaux épithéliomateux. Sclérose périportale. Hémorragies entre les travées cellulaires.

Reins : Traînées épithéliomateuses et hémorragiques entre les tubuli.

Capsules surrénales : Infiltration cancéreuse diffuse; îlots hémorragiques dans la substance médullaire.

Cerveau : Epithélioma cylindrique tubulé.

Observation XXIII

(Hale White, *The Lancet*, 1894, II, p. 1280)

.....Dans le troisième cas, on avait enlevé le sein deux ou trois ans auparavant et il y avait une tumeur secondaire dans la couche corticale du cerveau, laquelle avait déterminé plusieurs accès convulsifs. Le cortex paraissait sain à l'incision ; néanmoins, au niveau de la zone du bras,

qui fut excisée, on constata par la suite du tissu sarcomateux. Le malade mourut bientôt de tumeurs secondaires, mais plus aucun accès convulsif ne se produisit après l'opération. A noter que la température fut toujours plus élevée dans l'aisselle du côté paralysé.

Observation XXIV (Inédite)

(Due à l'obligeance de M. le Professeur agrégé Sabrazès)

Cancer de l'encéphale secondaire à une tumeur du sein droit (1)

C. M..., âgée de cinquante-cinq ans, institutrice, entre le 12 octobre 1901, à l'hôpital Saint-André de Bordeaux, salle 3 *bis*, lit 7, dans le service de M. le Dr Bouvet, remplacé par M. le Professeur agrégé Sabrazès, parce qu'elle a la parole lente et embarrassée et qu'elle est faible du côté des membres inférieurs, au point de ne plus pouvoir se tenir debout. Elle se plaint aussi d'y voir très mal et accuse de violents maux de tête. Tous ces accidents ont apparu simultanément mais insidieusement, en s'accompagnant d'une constipation opiniâtre.

Les *antécédents héréditaires* nous apprennent que son père est mort en 1870, à cinquante-six ans, d'une maladie de cœur. Mécanicien, il était très sobre et menait une vie très régulière. Sa mère est morte il y a environ vingt ans. Elle aurait eu, mais ses souvenirs sont très hésitants, neuf frères ou sœurs; elle ne sait ce qu'ils sont devenus ni s'ils vivent.

Antécédents personnels. — Née à M..... (Charente), où elle a vécu jusqu'à l'âge de vingt-huit ans environ, elle aurait eu dans son enfance une rougeole et une scarlatine très bénignes. Elle a ensuite habité Angoulême où elle était institutrice; elle ne peut dire combien de temps elle y est restée. Elle vint ensuite à Bordeaux, comme institutrice dans une famille.

Ces renseignements nous ont été fournis par les personnes qui l'ont accompagnée à l'hôpital. Elle-même a perdu la mémoire, au point qu'elle ne peut nous en donner de plus précis.

(1) Observation du professeur agrégé Sabrazès (en collaboration avec M. le Dr J. Bonnes, alors élève du service).

Il y a deux ans (1899), M. le Professeur agrégé Villar l'a opérée d'une tumeur maligne du sein droit avec invasion des ganglions axillaires. La tumeur, de nature cancéreuse, n'avait pas récidivé localement.

Le 12 octobre 1901, nous sommes en présence d'une femme très grasse, au facies un peu hébété, répondant mal et distraitement aux questions qu'on lui pose. On ne constate ni coloration anormale des téguments, ni œdème, ni malformation du squelette, ni atrophie musculaire. Sur l'abdomen, on note quelques petits placards squameux blanchâtres. La motilité des muscles de la face, du cou, des membres supérieurs, du thorax, de l'abdomen est conservée. Dans son lit, la malade effectue avec facilité la plupart des mouvements des membres inférieurs qu'on lui commande, mais, placée dans la station debout, il lui est impossible d'y rester. Elle a une tendance à tomber en arrière, même les yeux ouverts. La marche est absolument impossible. Pas de tremblements. Pas de signe de Kernig. Pas de troubles trophiques. La force, conservée aux membres supérieurs, est très diminuée aux membres inférieurs. Le sens des attitudes est conservé, sans erreurs de localisation.

La sensibilité au contact, à la piqûre, thermique est normale. Les réflexes abdominaux n'existent ni à droite ni à gauche. Les réflexes rotuliens sont un peu exagérés. Les réflexes plantaires ne sont pas nets.

L'audition paraît un peu diminuée. Rien à signaler du côté de l'odorat, du goût et du toucher. Par contre, la malade déclare que, depuis le début de la maladie actuelle, sa vue a considérablement baissé, surtout du côté gauche ; elle répète même constamment que c'est presque uniquement pour faire soigner l'œil gauche qu'elle est entrée à l'hôpital.

L'examen des yeux, fait par M. le Professeur Badal, confirme une myopie d'environ 6 à 7 dioptries, corrigée complètement par des verres, et révèle l'existence d'irido-choroïdite d'origine myopique. Pas de staphylome. La papille paraît intacte. Le champ visuel n'a pu être exactement mesuré. Les muscles moteurs de l'œil sont atteints. Les deux orbiculaires sont affaiblis dans leur tonicité.

Deux ou trois jours après l'entrée à l'hôpital apparaît, du côté gauche, un ptosis assez marqué qui ne fait qu'augmenter par la suite. On note une diplopie légère. La musculature intrinsèque de l'œil paraît

intacte. Pas d'inégalité pupillaire. Pas de tremblement des paupières. Les réflexes à la lumière, à l'accommodation, à la convergence, d'Erb, sont conservés.

L'intelligence est diminuée. Cependant la malade comprend très bien tout ce qu'on lui dit, mais, étant données sa profession et son intelligence antérieurement, on voit qu'il s'est produit une baisse manifeste de ses facultés intellectuelles. Sa mémoire s'est beaucoup affaiblie ces derniers mois, surtout depuis le début de l'affection actuelle. Il est d'ailleurs facile de constater, en l'interrogeant sur ses antécédents, que ce n'est qu'imparfaitement et avec beaucoup de peine qu'elle se rappelle les faits les plus récents de sa vie. Actuellement, il lui est impossible de retenir quoi que ce soit, pas même le nom de l'interne et celui de M. Sabrazès.

La parole est lente, traînante. Au dire de la malade, c'est à l'habitude qu'elle avait de parler à des personnes étrangères qu'il faut attribuer cette lenteur; mais celle-ci est trop accentuée pour pouvoir être expliquée ainsi. Il semble surtout que la parole soit difficile au début de la conversation et des différentes phrases : c'est la mise en marche qui est pénible. La malade prononce très mal les *r* et se trompe quelquefois en employant une consonne pour une autre. Cependant, pas de surdité verbale; la malade comprend très bien les paroles qu'elle entend. Pas de cécité verbale non plus; elle a lu un journal devant nous. Pas d'agraphie ni d'aphasie. Elle reconnaît très bien les objets qui lui sont présentés. Si elle se trompe, c'est simplement par défaut d'attention, car elle corrige bien vite d'elle-même ses erreurs.

Cette femme n'accuse aucune autre douleur qu'une céphalée intense, qui existe depuis le début de la maladie et persiste la nuit sans exacerbation. Cette céphalée, non exagérée à la percussion et à la succussion, est surtout localisée à la région occipitale. Elle a été rebelle à tout traitement (antipyrine, application de la glace, etc.) et empêche la malade de dormir. Pas de douleur au point d'émergence des nerfs de la région. La malade est constamment agitée. Son caractère ne paraît pas aigri; s'il a subi un changement, c'est plutôt vers une sorte de satisfaction béate.

L'appétit et les fonctions de l'estomac sont conservés. Rien à signaler du côté de l'intestin, sinon une constipation opiniâtre. Quelques jours

après son entrée à l'hôpital, la malade a été prise de vomissements alimentaires tels, qu'elle ne pouvait rien garder. Ces vomissements n'ont jamais été fécaloïdes. Rien à noter du côté du foie.

La malade tousse, mais ne crache pas. L'auscultation des poumons dénote la présence de râles muqueux disséminés un peu partout du côté droit, sans localisations spéciales au sommet ou à la base, et de quelques frottements dans la fosse sous-épineuse droite. Le côté gauche du poumon est lui aussi le siège de râles humides, mais beaucoup moins nombreux. Pas d'hémoptysies.

Rien de particulier à signaler à l'examen de l'appareil circulatoire. Pas de bruits de souffle au cœur. Pas de bruit de galop. Pas d'hypertrophie. Les urines ne contiennent ni sucre ni albumine. L'appareil génital a été exploré attentivement (toucher) : il ne présente rien d'anormal.

Le 3 novembre 1901, un nouvel examen montre combien les troubles ont empiré depuis l'entrée à l'hôpital. La parole est devenue de plus en plus distraite et absorbée. On fait une ponction lombaire : le liquide céphalo-rachidien est clair et contient de très rares lymphocytes, mais pas de microbes.

Le 4 novembre, la malade présente toujours des phénomènes d'amnésie. La station debout n'est plus possible. Les céphalées persistent très violentes, surtout la nuit. La malade a maigri notablement. Malgré l'absence d'antécédents précis, on a institué dès son entrée à l'hôpital, un traitement intensif avec protoiodure de mercure et iodure de potassium. Depuis, les troubles se sont accentués. La température, d'abord à 37°, atteint le soir 38° La malade est devenue somnolente. La nuit, elle tombe dans une sorte de coma vigil. A présent, elle reste les yeux ouverts, avec inconscience, sans attitude en chien de fusil. On note une légère raideur musculaire, mais facile à vaincre. Pas de raideur notable des membres. Signe de Kernig à un faible degré. Pouls : 108 à la minute, égal, régulier, de moyenne tension. Respiration : 28, costo-diaphragmatique, tranquille, sans Cheyne-Stokes.

Depuis son entrée à l'hôpital, la malade a de fréquents vomissements. Depuis trois jours, elle est très constipée, n'a plus de relâchement du sphincter anal, mais perd ses urines dans son lit. Au début, elle se plaignait la nuit à haute voix, mais sans cris violents. Maintenant elle

reste inerte, sauf quelques mouvements très irréguliers de carphologie (flexion et extension des doigts de la main gauche).

La pupille gauche est moins dilatée et réagit moins que la droite sous l'influence de la lumière. Il y a abolition du réflexe plantaire à gauche avec extension du gros orteil. Les réflexes rotuliens, qui existaient à l'entrée à l'hôpital, sont abolis. La sensibilité à la piqûre persiste. Il existe des eschares fessières bilatérales très superficielles, la droite plus étendue, mais moins à vif que la gauche.

Le 5 novembre, la malade est toujours dans un état subcomateux; aux questions, elle répond cependant oui ou non, sans contresens. On note une légère raideur des membres supérieurs et une attitude en chien de fusil. Elle accuse de la douleur quand on la soulève, son eschare étant à vif. Elle vide sa vessie involontairement. L'œil est mi-clos, le facies immobile, le teint plutôt coloré. Pouls : 146, moyenne tension. Absence de selles depuis quatre à cinq jours.

Le 6 novembre, la malade est dans le même état que la veille. Elle s'alimente très difficilement.

Le 7 novembre, la température s'élève à 39°. On note des sueurs abondantes et une fétidité extrême des excrétions des eschares. Pouls : 152. Respiration : 36.

Mort, en hyperthermie, le 7 novembre, à neuf heures du soir.

Autopsie (9 novembre, à neuf heures du matin). — A l'examen extérieur : surcharge adipeuse considérable des téguments; eschares dans la région fessière supérieure, au-dessous du sacrum; plus étendues à droite qu'à gauche, elles intéressent toute la partie saillante de la fesse. Elles sont couvertes d'une carapace momifiée, d'un noir cirage, avec ligne de démarcation très nette à gauche.

Moelle : Extérieurement, on ne remarque rien d'anormal qu'une turgescence des veines pie-mériennes et dure-mériennes. Pas de fausses membranes sur la dure-mère. La surface de la pie-mère ne présente ni exsudats, ni granulations tuberculeuses. La consistance de la moelle est normale. Sur la coupe, rien de particulier. Pas d'hydromyélie. Dans la région des racines, rien d'anormal.

Encéphale : Congestion intense des vaisseaux méningés avec aspect louche de leur surface. On fait des coupes après s'être assuré que les artères de l'hexagone ne sont ni rompues ni oblitérées. Il existe çà et

là quelques taches d'athérome. La substance cérébrale est molle. On est frappé, en coupant les pédoncules, par l'existence d'une masse grisâtre, ayant le volume de deux pouces d'adulte accolés, occupant des deux côtés la région pédonculaire. Cette masse, qui se poursuit jusqu'à la couche optique, est compacte, d'apparence marbrée et spongieuse, piquée de points gris jaunâtres. On détache les méninges. La toile choroïdienne est épaissie. Sur les diverses coupes, on ne constate aucune lésion des noyaux cérébraux, ni des autres parties de l'encéphale. La couche optique droite n'est en relation avec la masse ci-dessus décrite qu'au niveau de l'extrémité antérieure des pédoncules. La gauche n'a aucune attache avec la tumeur. La lésion fait corps avec la pie-mère, au-dessous de laquelle elle s'est développée ; elle est enchatonnée dans la région des deux pédoncules. On peut la décortiquer, avec effraction, de l'excavation qu'elle s'est creusée au niveau des pédoncules ; elle est juxtaposée à la protubérance, refoulée à sa partie antérieure.

Appareil respiratoire : Adhérences pleurales nombreuses à droite (pleurite chronique). Pas de gros ganglions trachéo-bronchiques. Pas de lésions tuberculeuses en évolution. Foyers de broncho-pneumonie hypostatique aux deux bases. Pas de nodules néoplasiques.

Appareil circulatoire : Myocarde mou, flasque ; surcharge graisseuse, la fibre musculaire est pâle ; le ventricule droit contient un caillot peu adhérent. Les valvules de l'artère pulmonaire et de l'aorte sont souples ; l'orifice mitral est légèrement sclérosé à l'insertion des piliers.

Foie décoloré, muscade, gras, mollasse ; pas de tubercules ni de néoplasme. Bile noire, fluide ; pas de calculs dans la vésicule.

Reins se décortiquent bien ; à gauche, on remarque un énorme kyste simple du volume d'une bille de billard. Pas de nodules néoplasiques.

Rate : Volume et consistance normaux ; petit fibrome capsulaire ; pas de tubercules ni de noyaux cancéreux.

Le pancréas, l'intestin et les autres organes sont normaux : pas de néoplasie. On ne trouve pas de ganglions mésentériques.

En résumé, une autopsie complète n'a permis de déceler des nodules néoplasiques dans aucun autre organe que l'encéphale.

Examen microscopique. — On est en présence d'un cancer alvéolaire

du type encéphaloïde. De minces linéaments conjonctifs constituent des cloisons de séparation incomplètes entre les amas néoplasiques ; l'aspect alvéolaire résulte surtout du groupement des cellules en amas. Ce tissu conjonctif s'épaissit autour de quelques veines de gros calibre incluses dans la tumeur et sert de support à des fibrilles élastiques très grêles, à quelques cellules lymphocytoïdes et à de rares mastzellen. Il est des régions dans lesquelles l'aspect de carcinome est si marqué qu'on croirait être en présence d'une tumeur viscérale, d'un cancer alvéolaire du sein, par exemple.

On est frappé par l'existence de foyers de nécrose, à côté de territoires où la multiplication cellulaire est intense. Ce sont ces îlots, visibles à l'œil nu, qui, macroscopiquement, donnaient à la tumeur, dont ils constituent sensiblement 1/10, l'aspect grenu pouvant être pris pour des tubercules : ils ont des contours géographiques, sont parfois confluents et leurs dimensions varient de la grosseur d'une tête d'épingle à celle d'une lentille.

Ces îlots apparaissent en rose dans les préparations colorées par l'éosine-bleu de méthylène-acétone et par l'hémalun-picro-carmin, et en jaune avec l'hématéine-Van Gieson. Quand on les examine à un fort grossissement, on voit qu'il y a une ligne de démarcation assez tranchée entre les parties vivaces et les parties mortes. Dans ces dernières, les cellules sont ou bien transformées en un amas granuleux informe. ou bien globuleuses, vaguement granuleuses ou spongoïdes.

On ne trouve ni éléments leucocytiques ni noyaux dans ces masses nécrosées; c'est à peine si, çà et là, il existe un débris de noyau pyknotique, ou un reliquat de nucléole chromatique. Les ombres des cellules sont séparées par un réseau fibrillaire, accompagné parfois de cellules fusiformes conjonctives : ce réseau ne se colore pas en rouge mais en jaune par la fuchsine acide et prend une faible teinte violette par le procédé de Gram-Weigert. Les quelques cellules, dont la chromatine a persisté de façon plus marquée, sont situées sur les bords des îlots de nécrose; leurs noyaux dégénérés présentent tous les modes de désorganisation (caryorrhexis, pyknose, fragmentation en grains pyknotiques).

Le centre des parties nécrosées est généralement dépourvu de vaisseaux reconnaissables; exceptionnellement, on y trouve un vaisseau

sclérosé, point de départ d'une sorte de tête de méduse de fibrilles conjonctives, qui s'irradie dans l'îlot.

Les cellules néoplasiques sont groupées par séries inégales de 5 ou 6, d'une quinzaine, d'une trentaine et plus, formant le noyau d'un alvéole entouré plus ou moins complètement par un mince anneau conjoctif; tantôt elles adhèrent par un de leurs bords et il en résulte des cordons

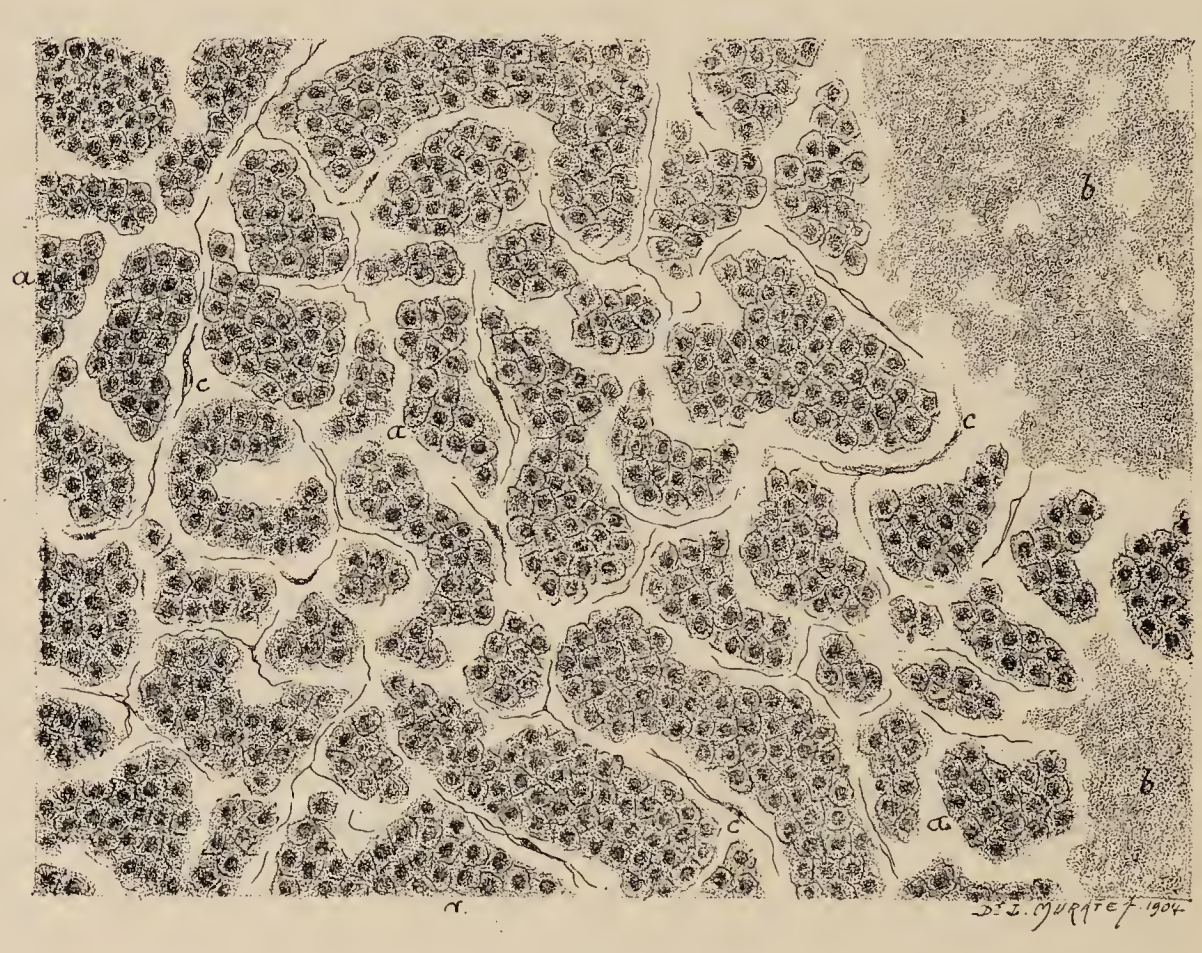

Figure 1

Cancer alvéolaire métastatique, intra et sous-pie-mérien, de la région pédonculaire. — *a*. Alvéoles néoplasiques. — *b*. Foyers de nécrobiose de la tumeur. — *c*. Stroma conjonctif des alvéoles.

pleins, tantôt, et le plus souvent, elles sont séparées par une étroite fente intercellulaire. En aucun point, les cellules épithéliales n'ont de tendance à former des tubes creux ou des acini. Autour des vaisseaux, on peut voir, exceptionnellement, il est vrai, des nids de prolifération cellulaire plus active.

Les fibrilles conjonctives rayonnent autour de l'adventice et forment de minces cloisons dans les mailles desquelles les cellules néoplasiques sont accumulées. Le long des capillaires sanguins, dont le revêtement endothélial forme une bordure nettement reconnaissable, non proliférée, on rencontre parfois les gaines lymphatiques tout à fait libres, et,

en dehors d'elles, des cellules néoplasiques en palissade, petites, en raquette, quadrangulaires, mesurant de 5 μ 22 à 6 μ 96; en d'autres

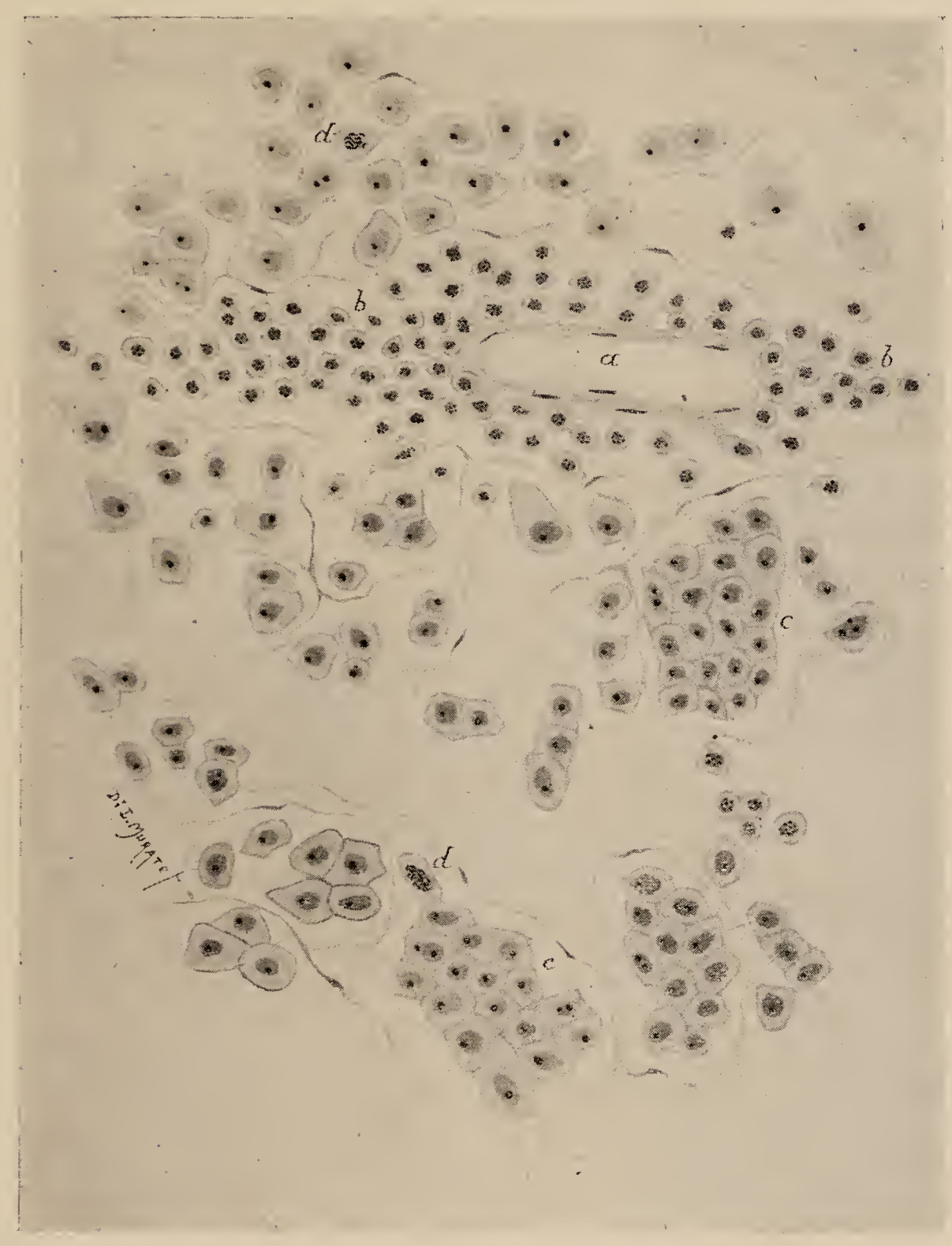

Figure 2

Progression du néoplasme, sous forme de cellules plus petites autour des vaisseaux sanguins. — *a*. Vaisseau sanguin. — *b*. Manchon néoplasique à petites cellules périvasculaires. — *c*. Alvéoles néoplasiques. — *d*. Noyaux de cellules néoplasiques en mitose.

points, ces petites cellules sont superposées sur deux ou trois rangées, incluses dans les gaines lymphatiques elles-mêmes. On trouve aussi des

vaisseaux oblitérés ou presque, par thrombose, par sclérose ou par endartérite proliférante; çà et là, dans leur lumière réduite à une fente se tasse un agglomérat de leucocytes polynucléés.

Les cellules de ce carcinome alvéolaire ne ressemblent en rien à des cellules nerveuses ou à des cellules névrogliques. Ce sont des éléments de dimensions variables, en raquette, ou ovales, le plus souvent polyédriques à angles émoussés, sans prolongements : elles mesurent de 6 μ à 12 μ environ. Le plus souvent uninucléées, il en est de volumineuses (18 μ sur 22 μ) multinucléées (2 à 4 noyaux vésiculeux). Leur protoplasma, coloré en rose par l'éosine-bleu de méthylène acétone, et en bleu violacé par le bleu de toluidine, apparaît un peu inégal : il ne contient pas d'inclusions chromatophiles.

Le noyau des cellules néoplasiques, relativement volumineux, circonscrit par une membrane nucléaire très nette, occupe le tiers environ du corps protoplasmique. Çà et là, ce noyau apparaît déformé, comme aplati ; il est repoussé à la périphérie de la cellule devenue globuleuse. Au milieu d'un alvéole, à côté de cellules vivaces, il en est qui présentent des signes de dégénérescence (noyau fragmenté, karyolyse). Exceptionnellement, on trouve une grosse vacuole à la place du noyau et, quelquefois, une ou deux vésicules graisseuses dans le protoplasma. La substance nucléaire est parsemée de fins grumeaux de chromatine et munie de deux à trois nucléoles chromatiques de dimensions variables : ces nucléoles se colorent en bleu violet par le procédé de Gram-Weigert, en bleu intense par l'éosine-bleu de méthylène-acétone, en rouge par la safranine-vert lumière. Nous avons réussi à déceler dans une grande cellule carcinomateuse, non loin du noyau, un centrosome entouré d'un espace clair (hématoxyline ferrique). On arrive à mettre en évidence des figures très nettes de division karyokinétique par la thionine picriquée et par la safranine.

Les petites cellules néoplasiques, décrites autour de quelques vaisseaux, se distinguent par leur protoplasma légèrement polychromatique, plus avide de colorant (éosine-bleu de méthylène-acétone) à la périphérie. Le noyau contient quatre à cinq nucléoles chromatiques, quelques-uns plaqués contre la membrane nucléaire ; il est beaucoup plus coloré que les noyaux de la majorité des cellules néoplasiques moyennes ou grandes et présente des figures de division nucléaire en plus grand nombre.

A côté du nodule néoplasique existe une sclérose névroglique intense. Dans la trame même de la tumeur on retrouve des fibrilles et des cellules névrogliques. Cette réaction névroglique est parfois très vive dans les

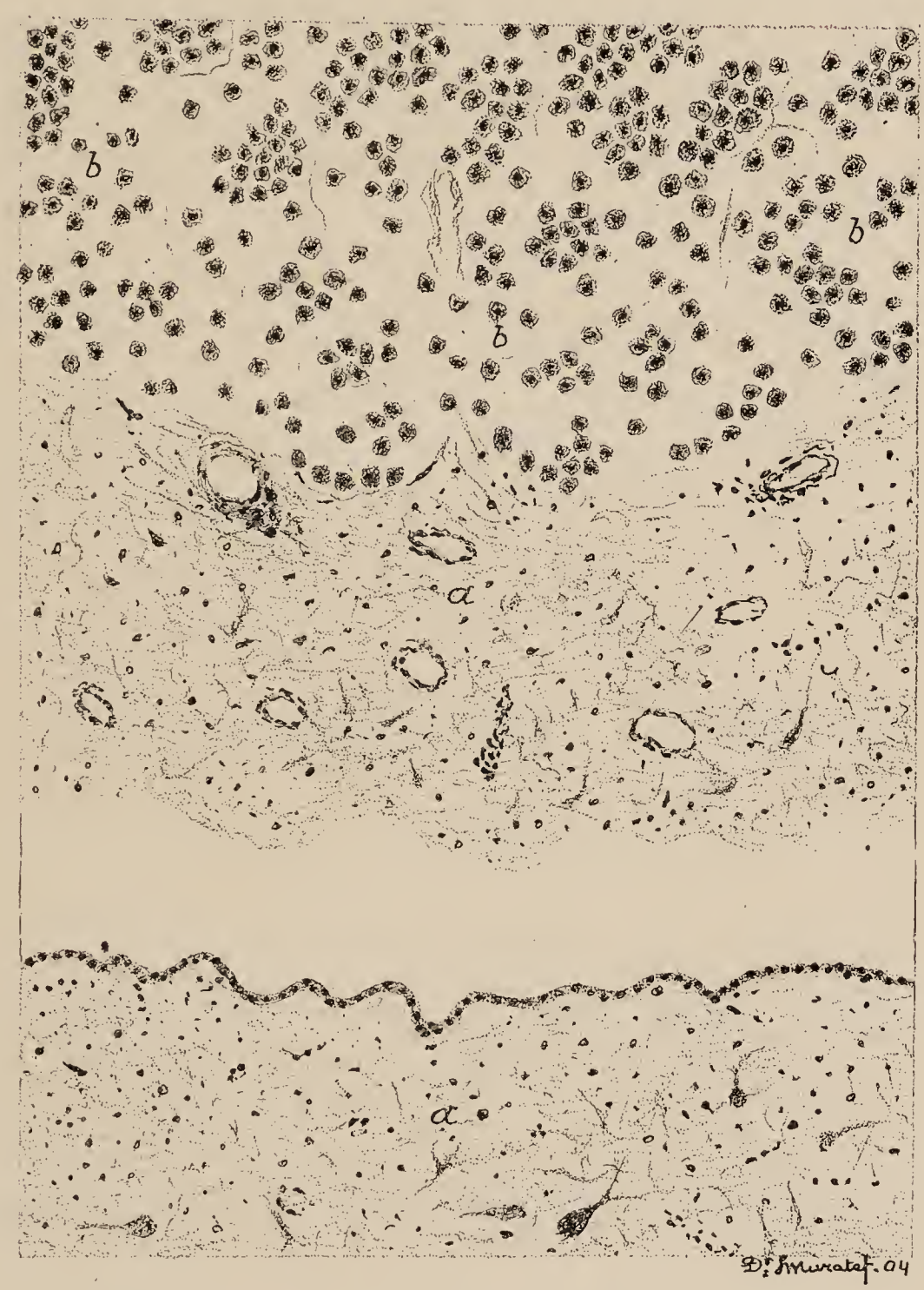

FIGURE 3

Segment de tumeur pédonculaire en regard du canal de l'épendyme.
a. Réaction névroglique et dégénérescence des cellules nerveuses.
b. Tumeur.

territoires nécrosés, où elle forme çà et là des îlots très denses qui se sont substitués à des foyers de nécrose cellulaire.

On ne réussit à déceler ni tubercules, ni processus angiolithique, ni

globes à structure concentrique, ni zones de calcification. Il n'y a pas de cellules nerveuses emprisonnées dans la tumeur.

Au-dessous d'elle, lui adhérant intimement, un segment de pédoncule cérébral présente les lésions de voisinage suivantes : œdème, distension des gaines périvasculaires, chromatolyse complète et perte du stroma fibrillaire des cellules nerveuses, dont on retrouve çà et là le noyau et le corps protoplasmique dégénérés. Ces cellules ont perdu leurs prolongements et, quelquefois même, leur noyau, en sorte qu'elles ne constituent plus qu'un bloc informe.

La coupe de l'encéphale a porté là sur une région épendymaire ; l'épithélium de l'épendyme, à cellules cubiques, un peu aplaties, forme une bordure continue, sensiblement normale.

On ne trouve de micro-organismes ni à la surface ni dans le corps de la tumeur.

Observation XXV (Inédite)

(Due à l'obligeance de M. le Professeur agrégé Sabrazès)

Cancer de l'encéphale secondaire à une tumeur du sein

A. J..., âgée de quarante-deux ans, couturière, a fait de nombreux séjours à l'hôpital Saint-André, de Bordeaux. En 1897, elle entre à la salle 2 pour des phénomènes de dysménorrhée, qui cèdent au repos. En 1900, M. Boursier l'opère d'un cancer du sein. En 1902, elle rentre à diverses reprises à la salle 5, où elle accuse de violentes céphalalgies ; elle y fait quatre séjours successifs. On lui donne des préparations iodurées.

Nous la retrouvons en 1903 à la salle 21 où elle se plaint des mêmes maux de tête violents, parfois entrecoupés de vomissements. M. le Professeur Cassaët l'observe avec M. Charrier, son interne, et avec M. J. Bonnes. Nous avons reconstitué l'histoire clinique de cette malade grâce à l'obligeance de nos collègues des hôpitaux, dans les services desquels elle a été placée depuis 1897, utilisant surtout les observations de MM. Charrier, interne, et Bonnes, élève du service. Nous remercions M. le Professeur Cassaët, qui a bien voulu nous permettre d'étudier ses

documents et de les mettre en regard de l'étude détaillée que nous avons faite de l'encéphale de cette malade.

Antécédents héréditaires. — Père vivant, soixante-dix-neuf ans, marchand de bois, a toujours joui d'une parfaite santé. Mère morte il y a douze ans, à l'âge de cinquante-huit ans ; n'a jamais eu de maladie grave, mais a mené une vie très active, a nourri elle-même ses neuf enfants, et est morte d'épuisement.

Quatre frères vivants, tous bien portants. Quatre sœurs : deux sont en bonne santé ; les deux autres sont mortes toutes jeunes : elle les a très peu connues et ne peut nous dire de quoi elles sont décédées.

Personne dans sa famille n'a eu de maladie grave, sauf une de ses sœurs, opérée d'une tumeur maligne. Dans les antécédents héréditaires on ne relève aucun indice d'affection tuberculeuse ou syphilitique.

Antécédents personnels. — La malade a été nourrie au sein. Elle aurait eu au cou, étant tout enfant, des abcès qu'on a incisés et dont on constate encore les cicatrices : deux au niveau de la joue droite, une autre du côté gauche, au-dessous du maxillaire inférieur. A l'âge de cinq ans, elle a eu la rougeole. Dans son enfance elle était maigre, d'un tempérament chétif et souvent sujette à de légers dérangements. Elle a été réglée pour la première fois à seize ans. Depuis, les règles ont été régulières, très peu abondantes, douloureuses, d'une durée de cinq à six jours. Quelques pertes blanches. A quatorze ans, elle entre dans un atelier de couturières. Souvent fatiguée, souffrant de la tête ou de l'estomac, prise d'une faiblesse générale, elle était obligée, dit-elle, de quitter son ouvrage pour rentrer chez elle. Elle est mariée à dix-huit ans ; son mari, charpentier, âgé de quarante-huit ans, avec qui elle reste cinq ans, vit et jouit d'une santé robuste : il n'était atteint d'aucune maladie vénérienne. D'ailleurs, elle ne l'a jamais vu malade. Elle-même nous dit n'avoir jamais fait de fausse couche. Elle a un enfant, soldat en ce moment, bien portant qui n'a jamais été malade. Une fois accouchée, elle cesse d'aller à l'atelier et travaille chez elle à son métier de couturière, qu'elle conserve jusqu'au jour où elle entre pour la première fois à l'hôpital. Sa santé est devenue fragile. Elle se plaint souvent de maux de tête, de vertiges et de nausées : elle manque d'appétit, se sent faible et éprouve quelques difficultés à prononcer les mots.

Il y a sept ans, la malade, qui avait alors trente-cinq ans, raconte

qu'étant réglée elle prit des injections d'eau très froide, qui arrêtèrent instantanément tout écoulement sanguin et provoquèrent de vives douleurs dans le bas-ventre. Elle entre alors à l'hôpital, salle 2, où elle garde le repos le plus absolu pendant vingt jours environ ; elle en sort guérie. Depuis, elle a toujours été réglée de façon très régulière.

Il y a quatre ans et demi, elle a été opérée par le professeur Boursier d'une tumeur du sein, dure, adhérente aux tissus voisins, avec ganglions axillaires (squirrhe). On lui enleva le sein, les grand et petit pectoraux.

Depuis l'opération, elle jouissait d'une très bonne santé, avait quelques douleurs lombaires, mais jamais de céphalées ni de vertige.

Histoire de lx maladie. — Il y a deux ans, une de ses sœurs devant subir une opération, la malade raconte que, très nerveuse et indisposée à ce moment-là, elle craignit qu'elle ne mourût pendant cette opération : Elle eut, dil-elle, son sang « saisi ». Dès lors, elle éprouva des maux de tête violents, lui arrachant des cris. Au bout de quatre à cinq jours, voyant que les douleurs allaient croissant, tant en fréquence qu'en intensité, s'accompagnant de vertiges, la malade se décida à entrer à l'hôpital, où elle fut admise salle 5. Elle y reste, dans le repos le plus absolu, environ deux mois, pendant lesquels elle suit un traitement ioduré. Durant ce séjour, la malade sent diminuer ses maux de tête; elle n'a plus de vertiges, pas de vomissements, ni de convulsions épileptiformes. Elle revient alors chez elle, où elle reste pendant six mois environ. Bientôt après sa sortie de l'hôpital, les mêmes douleurs violentes la reprennent, accompagnées de vomissements, vertiges et troubles de la vue. A cette époque, elle avait, dit-elle, des crises à jour passé. Elle sentait tous les objets tourner autour d'elle, puis elle tombait. La malade perdait entièrement connaissance pendant la crise, qui durait environ cinq minutes : elle ne peut nous dire si sa figure grimaçait et si elle se mordait la langue. La céphalalgie, constante dans la journée, redoublait d'intensité la nuit. La malade vomissait souvent sans trop grands efforts ni douleurs gastriques. Elle était dans un état vertigineux continu, une sorte d'état cérébral vague, mais constant. Elle revient alors de nouveau à l'hôpital, salle 5, où elle reste environ deux mois et demi. Pendant ce deuxième séjour à la salle 5, elle a des crises. On la soumet de nouveau au traitement ioduré. Elle sort de l'hôpital, soulagée, et rentre chez elle et y reste un an sans jamais avoir pu

reprendre son travail. Néanmoins, durant cette période les maux de tête sont moins fréquents, elle n'a pas de crise, les vertiges et les vomissements diminuent; mais de nouveau, le 8 juin 1904, les mêmes symptômes réapparaissent: elle est reprise de céphalées, avec vomissements bilieux. Ces céphalées s'accentuant, elle revient alors pour la quatrième fois à l'hôpital, salle 21, où elle reste trois semaines, pendant lesquelles elle a deux crises. Trouvant qu'on ne fait rien pour la guérir, la malade retourne chez elle jusqu'au 11 juillet 1904, jour où elle rentre pour la cinquième fois à l'hôpital, salle 3 *bis*, lit 16.

Etat actuel (31 juillet 1904). — Depuis son entrée, c'est-à-dire depuis vingt jours, la malade a eu une seule crise, le lendemain même de son arrivée. On la faisait changer de lit, mais une fois levée, c'est à peine si elle a pu faire quelques pas: elle sentit ses jambes se dérober sous elle et tomba sur le plancher malgré nos efforts pour la soutenir. Elle n'a pas proféré un seul mot, poussé un cri, elle s'est affaissée lentement, sans contraction des muscles de la face, avec seulement une légère déviation des globes oculaires. Mais, aussitôt étendue par terre, elle a commencé à remuer d'une façon convulsive et cadencée, d'abord son bras droit, puis son bras gauche, puis légèrement la tête et enfin les jambes, bien que ces dernières fussent plutôt raides et contracturées. Immédiatement recouchée, elle est restée dans le même état environ vingt minutes, pendant lesquelles elle avait complètement perdu connaissance; elle n'a ni bavé, ni mordu sa langue. Depuis, elle a gardé le repos absolu et n'a plus eu de crise.

Dans son lit, la malade se tient toujours repliée sur elle-même, dans l'attitude en chien de fusil, les jambes fléchies contre les cuisses, les cuisses repliées sur l'abdomen. De plus, elle est toujours couchée sur le côté droit, car c'est la seule position qui atténue un peu ses douleurs. Si l'on veut lui faire prendre la position du décubitus dorsal ou qu'on lui demande de se coucher sur le côté gauche, elle se plaint aussitôt de violentes douleurs dans toute la tête ; bientôt, sentant les objets tourner autour d'elle, elle s'empresse de reprendre sa position favorite sur le côté droit. Elle peut cependant se mouvoir parfaitement, bien que tous les mouvements soient ralentis. Elle peut descendre de son lit quand on l'aide, mais n'ose se tenir debout sans s'accrocher autour d'elle. La marche est chancelante, les jambes raides et contracturées;

la malade talonne, la pointe du pied crispé, les orteils réunis et légèrement fléchis sur eux-mêmes. C'est à peine si on peut lui faire parcourir quelques mètres, car elle sent sa tête qui tourne, sa figure exprime de l'angoisse : elle dit qu'elle va tomber.

Cette femme, d'un certain embonpoint, paraît d'un tempérament plutôt robuste. Ce qui frappe, au premier abord, en plus de son attitude déjà mentionnée, c'est son état de torpeur et l'expression de souffrance de son visage. Elle se plaint, en effet, constamment de douleurs intolérables de la région cranienne.

De plus, on constate une légère paralysie du côté droit de la face, avec chute de la paupière et déviation de la bouche du côté gauche. La boîte cranienne, dans toute son étendue, est très sensible à la moindre pression. Il n'y a pas de localisation particulière de la douleur, mais la région occipitale semblerait peut-être la plus sensible : on relève d'ailleurs à ce niveau et au niveau des vertèbres cervicales des traces anciennes de pointes de feu. Cette céphalalgie, intense pendant le jour, est souvent exacerbée pendant la nuit. Les vertiges persistent, quoique moins fréquents et moins intenses, les vomissements sont plus rares.

Parfois la malade ressent des fourmillements des extrémités, puis un engourdissement général suivi d'une grande faiblesse.

Examen des différents organes :

Appareil digestif : La dentition est défectueuse. La langue est un peu chargée, mais la malade est sujette à la constipation. Pas de douleur à la palpation au niveau de l'estomac et de l'intestin. La malade mange bien. Le foie et la rate, normaux, ne sont pas douloureux à la pression.

Appareil génito-urinaire : La malade est réglée régulièrement ; elle a des pertes peu abondantes mais douloureuses. Pas de trouble de la miction.

Examen des urines le 23 juillet 1904 : Volume, 450 centimètres cubes. Densité à + 15° : 1020. Réaction acide. Couleur jaune. Aspect trouble. Sédiment faible. Urée : 16 gr. 20. NaCl : 13 gr. 40. P^2O^5 : 1 gr. 50. Traces d'albumine. Pas de sucre. Pas de pigments biliaires. Dans le dépôt : leucocytes, cellules épithéliales.

Appareil respiratoire : Rien de particulier à l'auscultation des poumons, sauf quelques râles disséminés à droite.

Appareil circulatoire : Rien d'anormal au cœur. Pas d'artère en tuyau de pipe. Pas d'irrégularité du pouls.

Système nerveux : La sensibilité cutanée au contact, au pincement, à la piqûre, à la température est conservée, ainsi que les sensibilités des muqueuses musculaire, tendineuse, osseuse et articulaire.

Réflexes pharyngien, oculaires, abdominaux supérieur et inférieur, normaux. Réflexes rotuliens exagérés ; achilléens, exagérés ; plantaires, en flexion. Un peu de clonus de la rotule. Pas d'aphasie, pas de surdité ni de cécité verbales.

La malade n'a pas de troubles très marqués de la motilité. Elle remue également ses membres supérieurs et inférieurs ; il existe peut-être un peu de retard dans l'exécution des mouvements volontaires. Aucun signe de paralysie des membres ni des sphincters. Pas de contracture.

Organes des sens : L'ouïe est un peu diminuée. L'odorat, le goût, le toucher sont normaux.

L'examen ophtalmoscopique a donné les résultats suivants (13 juillet 1904) :

Œil droit : Atrophie presque complète de la papille, caractérisée par une teinte blanc nacré du disque papillaire. Les contours en sont diffus et indiquent que cette atrophie est consécutive à une névrite optique.

Œil gauche : La papille est un peu diffuse, mais sa coloration est normale. Elle a un peu l'aspect névritique. La névrite n'a pas à l'heure actuelle l'aspect de la névrite *par stase* avec papille saillante. Elle a pu avoir cet aspect à un moment donné et actuellement elle est en voie de régression.

La vision, très diminuée à droite, est légèrement affaiblie à gauche.

Le 2 août 1904, on fait une ponction lombaire. On recueille environ 4 centimètres cubes d'un liquide céphalo-rachidien limpide, contenant un assez grand nombre de globules rouges, mais pas d'éléments blancs, pas de lymphocytes.

A partir de ce moment, la malade est soignée dans le service du docteur Lamacq. Elle présente de la paralysie faciale, mais pas de contracture des membres ni de la nuque, pas de signe de Kernig. Le moindre mouvement provoque des vomissements ayant tous les caractères des

vomissements cérébraux. Elle dort bien et ne crie pas pendant son sommeil. Elle répond encore assez bien aux questions qui lui sont posées. Elle ne crache pas et ne tousse que très peu.

L'auscultation des poumons décèle seulement en avant et à droite quelques petits foyers de râles fins accompagnés de frottements. Il n'y a rien de particulier à l'examen du cœur : de temps en temps, pour prévenir ses défaillances, on fait une injection de strychnine. La malade est très constipée : elle ne peut aller à la selle qu'après plusieurs lavements.

Peu à peu tous les symptômes s'aggravent.

L'alimentation devient très difficile (champagne et lait glacés), la respiration est plus précipitée; pendant l'inspiration, on observe une dépression très marquée au creux épigastrique : la malade avale pour ainsi dire son diaphragme. Le cœur commence à mal fonctionner (10 août), les sphincters sont relâchés, les urines rares, l'alimentation devient impossible. Enfin, après avoir présenté des phénomènes bulbaires très graves, la malade meurt le 21 août 1904.

Autopsie. — Pratiquée le 22 août. Rien de particulier à signaler à l'examen extérieur du cadavre.

On note des adhérences épaisses des plèvres. Le poumon droit est parsemé de noyaux tuberculeux en voie de caséification, quelques-uns sont durs et crétacés. Le poumon gauche contient quelques noyaux semblables, mais moins nombreux. Le péricarde est sain. Sur la mitrale épaissie, on trouve deux ou trois petits bourgeons fibreux du volume d'une grosse tête d'épingle.

Le foie, les intestins et les organes génitaux sont normaux. La rate semble un peu petite. Les reins sont légèrement atrophiés, mais la coupe macroscopique en paraît normale. Nulle part on ne trouve de trace de néoplasme.

Pas de récidive locale au sein opéré.

Encéphale : La pièce est montrée à M. le Professeur agrégé Sabrazès. L'aspect des lésions pouvait faire supposer l'existence d'une méningite tuberculeuse à foyers épais, formant des sortes de plaques.

L'examen anatomo-pathologique pratiqué par le professeur Sabrazès, donne les résultats suivants :

Cervelet : On trouve dans le cervelet un gros noyau d'apparence

caséeuse à un niveau où les méninges adhèrent à la boîte cranienne. Ce noyau mesure 4 centimètres sur 2 centimètres; il est entouré par un tissu nerveux très mou et très déchiqueté. Intra et sous-pie-mérienne, composée de saillies blanc grisâtres, finement grenues et friables, enchâssée dans la substance cérébelleuse ramollie en totalité, la lésion donne un aspect anfractueux à la face supérieure du lobe gauche du cervelet.

Bulbe et protubérance : Aucune lésion.

Cerveau : Dans les hémisphères cérébraux, on trouve cinq ou six noyaux moins volumineux que celui du cervelet, moins mous et entourés d'une sorte de coque plus apparente. Situés sous la substance grise, parfois même immédiatement en dessous de la corticalité, de volume et de consistance variables, ils sont assez éloignés les uns des autres. Raclés au couteau, la matière qu'ils contiennent est formée de grumeaux et de grains blanchâtres baignant dans une sorte de liquide épais et assez clair. Ils se laissent effriter assez facilement. Certains présentent des stries plus rouges tranchant sur la surface blanc grisâtre. En voici la disposition topographique :

Cerveau droit : Il existe :

1° Un nodule diffus sous-cortical de la convexité du lobe frontal.

2° Un nodule de la grosseur d'une noisette au niveau de l'écorce sous un sillon de la circonvolution pariétale ascendante.

3° Un nodule sous-pie-mérien et cortical diffus du lobe occipital en arrière.

Cerveau gauche : On trouve çà et là quelques petites lésions sous-corticales diffuses. Elles ont les mêmes caractères macroscopiques que les autres.

On fait l'examen histologique d'une tumeur de la convexité. Il existe là un nodule intra et sous-pie-mérien ayant le volume d'un haricot et pénétrant aussi dans la substance cérébrale; celle-ci est désorganisée à son contact, dans les couches superficielles de l'écorce. Le néoplasme envoie çà et là des bourgeonnements qui pénètrent plus profondément dans la substance nerveuse, dans laquelle de petits îlots néoplasiques se trouvent isolés sur les bords de la masse principale. Dans celle-ci, on rencontre de nombreux vaisseaux à parois minces, revêtues d'un épithélium visible : ils sont souvent cernés par les cellules néopla-

siques. C'est dans un sillon de l'écorce que ce nodule s'est développé, car il existe des lambeaux de pie-mère en divers points de son pourtour.

Une vive réaction névroglique apparaît autour des amas de cellules néoplasiques; il n'est même pas rare de voir de véritables alvéoles carcinomateux résulter de l'englobement des cellules par une ceinture

Figure 4.

Nodule intra et sous-pie-mérien de la corticalité cérébrale. — *a*. Sillon. — *b*. Néoplasme métastatique alvéolaire. — *c*. Foyers de nécrose. — *d*. Vaisseau thrombosé. — *e*. Sclérose névroglique.

névroglique. Tout autour du foyer néoplasique, la sclérose névroglique est intense; elle s'étend très loin au delà du nodule et les cellules nerveuses qu'elle enserre sont très dégénérées ou même ont presque complètement disparu.

A côté de territoires cellulaires en pleine activité proliférative, on trouve des îlots de nécrose au centre de la masse néoplasique. Au milieu d'un de ces îlots, on peut rencontrer un vaisseau thrombosé, dont le thrombus a déjà subi la transformation fibreuse.

La tumeur est constituée par des cellules très polymorphes ; elles sont cubiques, cylindriques, en raquettes, globuleuses, parfois juxtaposées et formant des bourgeons de 10 à 20 éléments, souvent à l'état dissocié, cohérentes plutôt que confluentes. Dépourvues de prolongements, ces cellules ne ressemblent en rien à des cellules nerveuses ou névrogliques : elles mesurent en moyenne 11 à 12 $\mu \times 7$ à 8 μ et présentent parfois deux noyaux. En général, le noyau est rond, ovalaire, limité par une membrane nette et contient deux ou trois gros grains de chromatine. On trouve des figures très nettes de caryokinèse. Dans les foyers nécrosés, il existe de petits reliquats pycnotiques de la substance nucléaire.

Les nodules du cervelet ont la même structure histologique.

Observation XXVI

(Ludwig Marcus, Inaug. Dissertation, Freiburg-in-Baden, 1889).

Histoire de la maladie. — N... fut admis en mars 1888 dans la clinique chirurgicale de Fribourg ; il avait un anus artificiel établi à la suite de la résection d'un cancer rectal.

Cet homme gros et de forte constitution n'avait commencé à souffrir que vers le début de ses soixante ans (en été 1886) d'une constipation opiniâtre. Examiné en août de la même année, on constata un cancer du rectum. Il se souvenait vaguement avoir déjà présenté environ deux années auparavant des écoulements purulents et douloureux par l'anus.

Le 14 septembre 1886, le professeur Kraske pratiqua l'extirpation du rectum ; puis un anus artificiel sacré : la guérison s'en suivit.

Le malade commença à se plaindre d'une céphalalgie assez violente siégeant au côté gauche. Bientôt apparurent des troubles de la parole, d'abord paraphasiques puis aphasiques ; on remarquait en même temps une certaine diminution des facultés intellectuelles se manifestant surtout par de l'inconscience. Puis se déclarèrent de la parésie faciale droite, de la paralysie des extrémités du côté droit, d'abord flasque, puis accompagnée de contractures. A ces symptômes s'ajoutèrent plus tard des convulsions au niveau des extrémités paralysées, de la paralysie

vésicale et rectale, de la dysphagie et enfin une pneumonie double qui emporta le malade en l'espace de deux jours.

De septembre 1886 à mars 1888, le malade se sentit relativement bien et c'est seulement trois semaines avant sa mort que se déclarèrent les symptômes précédents dénonçant avec certitude une tumeur cérébrale.

Autopsie :

Poumons : Le poumon droit est gros, gris pâle en certaines parties, notamment dans le lobe supérieur, mamelon né à la façon d'un matelas. La surface de l'organe montre du pigment noir dessinant un fin réseau. Sur la coupe, la plus grande partie du tissu pulmonaire est gris pâle, aéré et assez sec. Dans ce tissu, ainsi modifié, on reconnaît un assez grand nombre de noyaux blanchâtres, dont les plus petits sont de la grosseur d'un noyau de cerise, les plus gros dépassant les dimensions d'une noisette. Ils sont nettement délimités du tissu pulmonaire environnant, lequel est bien aéré, sain et non hypérémié. Leur surface de section donne au raclage une grande quantité de liquide lastescent. Les plus gros de ces noyaux se trouvent au voisinage du hile du poumon. Les petits noyaux situés superficiellement sont encore séparés de la plèvre par une couche notable de tissu pulmonaire sain. Les vaisseaux du poumon sont vides ; les bronches un peu élargies présentent une muqueuse un peu épaissie et un peu hypérémiée.

Le poumon gauche est également gros ; la surface de section gris pâle est en général aérée. Ici aussi on reconnaît à la coupe un certain nombre de noyaux qui, d'après leur situation, grosseur, forme et couleur, se comportent exactement comme dans le poumon droit. Ici également, ils se délimitent nettement du tissu pulmonaire environnant, lequel est lui-même indemne et notamment ne présente ni hypérémie ni hémorragies.

Examen microscopique. — Les coupes sont colorées à l'hématoxyline et certaines complémentairement avec l'éosine.

Au microscope également, le tissu carcinomateux se sépare nettement du tissu pulmonaire sain. Les parties carcinomateuses se composent de nids de cellules épithéliales de forme nettement cylindrique, lesquelles ne sont disposées qu'en petit nombre sous forme de cylindres ou de boyaux. Le plus souvent, les masses épithéliales ont une disposition nettement végétante ; fréquemment aussi elles sont ordonnées autour d'un axe de tissu conjonctif assez délicat, à fines fibrilles, telles les cel-

lules épithéliales du réseau de Malpighi autour des papilles conjonctives de la peau. En quelques endroits les cellules prennent dans leur disposition, en cercle fermé, la forme des alvéoles anciennement existants. A l'intérieur du cercle épithélial il y a une masse en partie finement fibrillaire, en partie granuleuse. Les cellules elles-mêmes ont une forme nettement cylindrique, le noyau est gros et en occupe la plus grande partie. Le tissu conjonctif de cette masse cancéreuse est très richement développé, mais ne présente pas partout absolument la même morphologie. En certains endroits, il est formé d'assez grosses fibrilles, en d'autres, de fibrilles plus fines. La masse de ce stroma conjonctif occupe dans les préparations à peu près la même étendue que le tissu proprement épithélial.

Çà et là on trouve dans le stroma des amas de pigment noir. La richesse en vaisseaux du tissu conjonctif est assez grande ; ces vaisseaux sont tous dilatés, gorgés de globules rouges et possèdent pour la plupart une paroi très mince et à peine reconnaissable.

En outre, la plus grande partie des lobes inférieurs des poumons est occupée par des lésions de pneumonie à différents stades.

Cerveau : Au niveau de l'hémisphère gauche existe une tumeur de la grosseur d'une petite pomme, occupant toute la partie antérieure du corps strié. Sa plus grande dimension en longueur est de 5 centimètres ; sa partie antérieure reste à 2 centimètres de distance de l'extrémité du lobe frontal. Sa plus grande dimension en largeur est de 5 cent. 2. Entre la tumeur et la base du cerveau il existe une épaisseur de tissu cérébral d'environ 3 centimètres, entre elle et la surface du cerveau une épaisseur d'environ 3 cent. 5.

Cette tumeur s'étend de la substance médullaire du lobe frontal en avant, à l'extrémité postérieure du corps strié en arrière. Cette tumeur, de forme ronde, de consistance assez ferme, présente sur la coupe un aspect un peu rugueux, une coloration grise, un peu jaune par endroits.

La tumeur est nettement séparée des parties environnantes. Cependant la substance médullaire en contact avec elle a une coloration légèrement jaunâtre.

Rien à noter dans le reste du cerveau.

Les coupes sont traitées par l'hématoxyline, par le carmin lithiné et le carmin boraté. On emploie en outre la coloration de Weigert pour

rechercher s'il restait encore des fibres nerveuses dans la tumeur et dans son voisinage.

Le néoplasme présente le même aspect que celui du poumon. Le tissu cancéreux consiste également en cellules épithéliales cylindriques présentant une disposition végétante et papillaire. En plusieurs endroits, elles sont disposées en forme d'anneaux.

Le stroma, constitué en grande partie de fines fibres conjonctives, est partout pourvu de noyaux. Il est un peu moins richement développé que dans le poumon. Les rares vaisseaux qui le traversent possèdent des parois minces.

A l'intérieur même de la tumeur on ne peut mettre en évidence de fibres nerveuses. Sur les bords, le tissu cérébral se sépare nettement du tissu néoplasique. Dans la partie du cerveau environnant la tumeur se trouvent beaucoup de vaisseaux fortement congestionnés. Les éléments nerveux ne présentent aucune trace de lésion notable. Les fibres nerveuses se colorent nettement par le Weigert et ne montrent aucune altération.

On doit noter que ni dans le cerveau ni dans le poumon, on ne trouve de vaisseaux oblitérés par des masses carcinomateuses.

Rectum : La partie inférieure du rectum est fortement adhérente au sacrum. Le coccyx et la partie inférieure latérale gauche du sacrum font défaut. Sur la moitié droite du sacrum se trouve une masse rougeâtre pâle, de consistance molle, ayant l'aspect d'une tumeur ; elle affecte une forme rubanée et aplatie et adhère si fortement au sacrum qu'on ne peut l'en séparer que fragment par fragment. La muqueuse de la partie la plus inférieure de l'intestin est seulement un peu œdématiée et hypérémiée.

Observation XXVII

(Laignel-Lavastine et Bondon, *Revue neurol.*, 1910, p. 663)

Le cervelet présenté à la Société vient de l'autopsie d'un homme mort dans le service de M. le Professeur Gilbert Ballet, à l'Hôtel-Dieu.

Le malade, âgé de cinquante-huit ans lors de son entrée dans le

service, le 5 décembre 1908, avait été opéré en juillet 1904, par M. Hartmann, d'un épithélioma rectal. Revu par le chirurgien en mars 1908, il présentait des signes de récidive dans le tissu cellulaire pelvien.

En octobre 1908, sans aucun antécédent nerveux, il commença à ressentir des vertiges avec troubles de la marche et de la station debout.

Depuis la fin de novembre il se plaignait, en outre, d'une céphalée violente, diurne et nocturne, continue avec paroxysme et maximum à la nuque. A la consultation du professeur de Lapersonne, on constate un œdème bilatéral de la papille déterminant une diminution peu marquée de l'acuité visuelle, prédominant à droite (5/10 D. et 1 G.)

Le 6 décembre, à l'examen, la pâleur des téguments, le manque d'appétit, le hoquet, la céphalée occipitale, les vertiges, l'asthénie, le nystagmus intermittent, disparaissant quand les paupières sont closes, la démarche ébrieuse et les troubles de l'équilibre font facilement porter le diagnostic de syndrome cérébelleux par noyau néoplasique vraisemblablement secondaire du cancer rectal opéré et récidivant.

Les jours suivants, l'analyse du syndrome et la recherche des signes découverts par M. Babinski ont permis le diagnostic topographique exact.

Dans le lit, les mouvements des membres inférieurs sont exécutés correctement et la résistance passive des différents segments est relativement normale.

Quand le malade se lève, il sent sa tête tourner ; il lui semble qu'elle est très lourde et qu'elle l'entraîne par son poids.

Une fois debout, il oscille, manquant d'équilibre et paraît entraîné en arrière et à droite. Il cherche à rétablir son centre de gravité en écartant ses membres inférieurs et en reculant sans cesse sans pouvoir parvenir à le trouver. Il faut le soutenir, sans quoi il tomberait. Quand il marche, son torse semble être en retard sur les membres inférieurs. Son instabilité n'augmente pas par l'occlusion des yeux, mais elle s'exagère lors des mouvements exécutés par les membres supérieurs.

Les réflexes tendineux, rotuliens et achilléens sont faibles ; il n'y a pas de clonus du pied, ni de perturbation du réflexe cutané plantaire.

Les mouvements alternatifs de pronation et de supination de la main sont faits moins vite à droite qu'à gauche.

Le malade étant mis sur le dos, ses membres inférieurs en l'air et légèrement écartés se maintiennent immobiles.

De nouveau allongé sur le sol, le malade reçoit l'ordre de frapper alternativement et rapidement chacune de ses fesses avec le talon homologue. Le mouvement parfaitement exécuté à gauche l'est toujours également bien à droite; cependant, quand la fatigue commence, on note quelquefois que la flexion de la jambe sur la cuisse est en retard sur la flexion de la cuisse sur le bassin.

La prédominance de l'amblyopie à droite, la tendance à tomber à droite, les troubles de la diadococinésie à droite, quoique légère et passagère, nous ont paru suffisants pour porter le diagnostic d'une localisation dans l'hémisphère cérébelleux droit.

La céphalée, de plus en plus intense, s'accompagne de hoquet, de vomissements, puis de diarrhée, sans fièvre; ni sucre ni albumine dans les urines. Le malade, confiné au lit, gâteux et de plus en plus faible, s'éteignit le 20 décembre, avec 38°4 de température rectale. Dix minutes après, il eut une hémorragie nasale avec une température rectale de 35°.

Autopsie. — On constate, en plus d'un cancer secondaire du foie à noyaux multiples volumineux et classiques et d'une éruption de carcinose miliaire sur la corticalité du poumon droit splénisé, un noyau cancéreux du volume d'une cerise, logé dans une dépression au niveau du tiers postérieur de la face inférieure de l'hémisphère cérébelleux droit à égale distance du vermis et de l'extrémité droite de cet hémisphère.

Sans adhérence à la dure-mère, elle s'énucléa presque spontanément quoique entraînant avec elle quelques parcelles du cervelet et laissant dans la dépression un fragment de sa substance.

Histologie. — La tumeur apparaît formée de tubes pseudo-glandulaires tout à fait caractéristiques de l'épithélioma cylindrique typique à forme glandulaire de Quénu et Landel. Ces tubes sont souvent disposés en rosette centrée par un vaisseau.

Leur lumière est vide ou remplie de cellules en voie de désintégration, de plasmolyse et de pycnose. Le tissu nécrosé tend à l'emporter en étendue sur les masses épithéliomateuses dans le centre de la tumeur.

A la périphérie on reconnaît des traces de lamelles cérébelleuses et

même on voit par places, tout auprès du bord, la couche des grains fragmentée et serrée entre deux tubes pseudo-glandulaires.

Pour fixer les rapports du cervelet et de la tumeur, nous avons coupé un fragment du cervelet attenant à une partie de celle-ci On voit alors nettement les aspects suivants qui se continuent insensiblement.

1° La tumeur est séparée par la pie-mère du cervelet refoulé, mais non détruit; la pie-mère, sous cette partie de la tumeur, envoie dans son intérieur des tractus conjonctifs colorés en rouge par la méthode de Van Gieson entre les tubes pseudo-glandulaires.

2° La tumeur est en contact même du cortex cérébelleux, usé à ce point qu'elle atteint la couche des grains.

3° Le cervelet se continue sans ligne de démarcation avec la tumeur à la périphérie de laquelle on reconnaît entre les tubes épithéliomateux les substances blanche et grise des lames cérébelleuses. La méthode de Niss'l ne montre de lésions cellulaires notables ni dans le lobule paracentral, ni dans le cervelet, au contact même de la tumeur.

L'embolie, primitivement méningée, a-t-elle envahi le cervelet secondairement? C'est l'hypothèse la plus probable.

Observation XXVIII

(Karl Krasting, Inaug. Dissertation, Basel 1906)

Femme de cinquante-neuf ans, choriste.

Autopsie (1905). — Cancer du rectum opéré. Métastases : foie, rein droit, cervelet, sinus transverse.

Cervelet : A la surface supérieure de l'hémisphère cérébelleux gauche une tumeur un peu plus grosse qu'une noix. Dans le sinus transverse gauche deux petits noyaux.

Observation XXIX

(Raynaud, *L'Union*, 1865)

Un homme de trente-cinq ans fut castré pour une tumeur cystique. Un an et demi après apparurent une diminution de la mémoire et de fortes céphalées ; deux ans après se déclara une pleurésie, laquelle

donna à la ponction un liquide séreux et sanguinolent. Peu de temps avant sa mort, le malade fut atteint de paralysie du côté droit.

Autopsie. — L'autopsie révéla dans la corne postérieure gauche du cerveau un foyer de sang coagulé d'environ la grosseur d'une pomme. Les parois ramollies de ce foyer présentaient une coloration jaunâtre, résultant de leur infiltration par l'hémoglobine. Sur le côté latéral de ce foyer se trouvait une tumeur cancéreuse bien circonscrite, riche en vaisseaux et de la grosseur d'une châtaigne. Une tumeur un peu plus petite est placée à l'extrémité la plus externe de la corne postérieure et une pareille dans l'hémisphère droit.

Le poumon gauche est occupé par des noyaux cancéreux de consistance gélatineuse. A la base du poumon se trouve une masse néoplasique de la grosseur d'un marron et d'autres nodules sont observés dans la plèvre, la rate, les reins et le cæcum.

La coupe à travers un noyau pleural présente un aspect colloïde.

Observation XXX

(Roux et Boyer, *in* Hoingne, Thèse de Paris 1872, p. 25)

Un homme avait subi l'ablation d'un testicule cancéreux. Il mourut plus tard, ayant présenté tous les symptômes d'une tumeur cérébrale avec hémiplégie.

Autopsie. — L'autopsie démontra l'existence d'un cancer dans le corps strié droit.

Observation XXXI

(Huber, *in* Thèse de G. Schlieben, Greifswald 1895, p. 25-28)

Le malade, étudiant bulgare, âgé de vingt et un ans, de forte constitution, n'ayant aucun antécédent tuberculeux ni cancéreux, avait toujours été très bien portant. Dès le début de l'année 1888, il remarqua une tuméfaction au genou gauche, siégeant juste au-dessous de l'articulation. Celle-ci grossit avec une assez grande rapidité, et bientôt il lui fut impossible de remuer la jambe.

On considéra d'abord le cas comme une arthrite et on le traita en

conséquence ; mais au lieu de l'amélioration espérée, la tumeur devint plus volumineuse et plus douloureuse (à noter que le malade avait reçu, quelque temps auparavant, un coup de pied de cheval au siège exact de la tumeur actuelle).

Le 2 février, on incisa cette tumeur ; elle saigna abondamment ; l'examen microscopique de quelques fragments de tissu révéla d'innombrables cellules géantes. Il s'agissait d'un sarcome à myéloplaxes, développé aux dépens de la partie supérieure du tibia.

Vu le caractère de malignité de cette tumeur, on fit, le 27 février, l'amputation de la cuisse et le malade avec un bon appareil prothétique quitta l'établissement le 31 mars.

Notre jeune homme avait passé l'été en excellente santé lorsqu'un jour il rendit, en toussant, un grumeau rouge sombre de la grosseur d'une tête de clou, sans ressentir d'autres incommodités. Dans la suite il rendit encore de pareils petits grumeaux ; puis peu à peu il perdit ses forces et se vit obligé d'entrer, le 22 août, dans la clinique médicale. Un examen attentif ne montra aucune récidive dans le moignon d'amputation, lequel avait très bonne apparence. A l'examen des poumons, on ne constatait au sommet gauche qu'un peu de matité, de rudesse respiratoire et quelques râles, lorsque le malade expectora de nouveau un jour du sang avec deux grumeaux rouge sombre, gros comme le pouce, de consistance ferme. L'examen de ceux-ci y révéla une grande quantité de myéloplaxes et de cellules sarcomateuses. L'état général resta quelque temps stable.

Le 2 novembre on découvrit une tumeur de la grosseur d'une noix, située sous la peau et sur les muscles à la partie postérieure du haut de la cuisse droite, qu'on devait considérer comme une métastase. Cette tumeur augmenta rapidement de grosseur. Progressivement le malade devint plus faible et mourut le 30 novembre.

Autopsie. — La dure-mère est très pâle au niveau du lobe occipital gauche ; au-dessous de la dure-mère on trouve un noyau arrondi, brun noir, de 2 centimètres de diamètre, entouré d'une membrane mince, claire. Au voisinage de ce noyau existe une infiltration diffuse, jaunâtre, sans autre altération du tissu cérébral, lequel paraît seulement œdématié.

Le poumon gauche augmenté dans toutes ses dimensions est ferme

au toucher. A sa surface font saillie de nombreux noyaux jaune noirâtres à travers la plèvre. La partie moyenne du poumon est occupée par une grosse masse cancéreuse brun noir, qui s'étend du hile à la surface. Au sommet on trouve d'innombrables noyaux ulcérés dont le plus volumineux est détruit au centre. Dans le lobe inférieur existe également de nombreux nodules, la plupart sous-pleuraux, dont quelques-uns sont calcifiés, de la grosseur d'un noyau de cerise. La tumeur empiète sur le tissu pulmonaire. Le poids du poumon gauche est de 2 010 grammes. Dans le poumon droit on trouve de même des nodules solides avec la même disposition ; son poids est de 1.488 grammes.

La tumeur située à la partie postérieure du haut de la cuisse droite est exactement sur le bord inférieur du grand fessier et s'étend jusqu'au tissu adipeux sous-cutané; le tiers supérieur de la tumeur s'engage à travers les fibres du muscle. Du reste, la tumeur se laisse bien énucléer; elle a une longueur de 6 centimètres, une largeur de 5 centimètres et est entourée par une capsule de tissu conjonctif; de consistance spongieuse avec beaucoup de cavités pleines de liquide, elle a le même aspect que la grosse tumeur du poumon gauche.

Observation XXXII

(B. Pfeifer, *Archiv für Psychiatrie,* 1910, Bd 47, Heft 2, S. 673)

Emma Sch..., dix-neuf ans, ouvrière. Entrée le 12 mai 1904.

Anamnèse. — Pas d'hérédité. Il y a deux ans, désarticulation du genou droit pour sarcome du tibia. En janvier 1904, elle fut prise brusquement d'une attaque convulsive avec perte de connaissance. Des secousses, débutant dans le moignon de la cuisse droite, s'étendirent au bras droit et à la moitié droite du visage. Puis la main droite devint insensible et la parole difficile. Peu à peu la faiblesse du bras droit et de la moitié droite de la face, la difficulté de la parole s'accentuèrent. Les attaques convulsives se répétèrent sept fois. En outre, il existait de la céphalée, des nausées, des vertiges, de la surdité et des bruits à l'oreille droite. Dans ces derniers temps, il se développa une tumeur au niveau du cuir chevelu, que l'examen microscopique révéla être une métastase sarcomateuse.

Etat actuel. — Yeux et tête habituellement tournés vers le côté droit. A la région occipitale et à droite, une éminence de la grosseur d'une noisette. Crâne sensible à la percussion, surtout à gauche, particulièrement dans la région temporale. Stase papillaire des deux côtés. Acuité visuelle des deux côtés, 6/12. Léger nystagmus. L'odorat et le goût plus faibles à droite qu'à gauche. Le facial est complètement paralysé à droite. Légers troubles dans l'articulation de la parole, paraphasie. Dessine bien les lettres, lit en épelant sans faute des mots difficiles. Acuité auditive plus faible à droite. Hypoesthésie et hypoalgésie à droite. Paralysie du bras droit. Par intervalle, des maux de tête, des nausées et des vomissements. Plusieurs crises : début par des tremblements dans le moignon de la cuisse droite, puis convulsions dans le bras droit et la moitié droite de la face. Finalement, généralisation des convulsions avec rotation droite de la tête et des yeux. Ces symptômes moteurs et aphasiques, passagers au début, deviennent plus tard permanents. Dans la région pariétale gauche, il se forme des masses arrondies, au niveau desquelles la pression est extrêmement sensible. Pouls petit, irrégulier. Plus tard, ptosis, plus marqué à gauche. Stase papillaire bilatérale se transformant en atrophie. Amaigrissement très accentué.

Etat psychique : Au début, pas de troubles psychiques. Seulement une grande hébétude ; plus tard, de la somnolence ; finalement, état de bien être.

Diagnostic clinique : Tumeur dans la zone de l'hémisphère gauche.

Mort le 2 septembre 1904.

Autopsie. — Dans le cerveau, trois tumeurs :

1° Une de la grosseur d'un œuf d'oie au niveau des circonvolutions rolandiques gauches et s'étendant en avant, à l'extrémité postérieure du lobe frontal, en arrière jusqu'au gyrus angularis.

2° Une de la grosseur d'une noisette au voisinage du cunéus gauche.

3° Une de mêmes dimensions à l'extrémité antérieure de la circonvolution occipitale moyenne gauche.

Observation XXXIII

(Karl Krasting, Inaugur. Dissert., Basel, 1906)

Femme, soixante-treize ans, cultivatrice.

Autopsie (1904). — Opérée d'un cancer thyroïdien; récidive dans le larynx. Métastases: muscles du cou, plèvre, poumons, cœur, ganglions du hile pulmonaire et périaortiques, colonne vertébrale et cerveau.

Cerveau : Un noyau de la grosseur d'une cerise dans le troisième ventricule.

Observation XXXIV

(Landeta, Bull. de la Soc. anat. de Paris, 1862, p. 505)

Homme de soixante-quatre ans, entre à l'Hôtel-Dieu en novembre 1862, se plaignant d'une grande faiblesse. Il a maigri depuis quelque temps et présente une teinte subictérique.

A la lèvre inférieure, cicatrice due à une petite tumeur extirpée huit ans auparavant. M. Barth croit à la cachexie cancéreuse, bien qu'on ne découvre aucune tumeur.

Le 22 novembre, on remarque que le malade est plus accablé et présente de la parésie du membre droit; puis, huit jours après, une hémiplégie complète avec déviation de la face à gauche et gâtisme. M. Barth diagnostique un cancer cérébral. Peu après le malade tombe dans le coma et meurt le 24 décembre.

Autopsie :

Cavité cranienne : Le cerveau est aplati et adhérent à la dure-mère au niveau du lobe postérieur gauche. On trouve en ce point : *a)* un ramollissement évident de la substance cérébrale ; *b)* une tumeur assez volumineuse logée dans la dépression du tissu cérébral.

Cavité thoracique : Poumons et cœur sains.

Cavité abdominale : Foie, rate, reins, sains. Vessie épaisse présentant des bourgeons cancéreux mollasses et rougeâtres au niveau du col. Prostate du volume du poing, très dure, présentant à la coupe un aspect squirrheux et donnant du suc.

Examen histologique (pratiqué par M. Cornil). — La tumeur cérébrale est formée de faisceaux allongés. A leur centre se trouve un tractus fibrillaire sur lequel s'implantent des cellules allongées assez volumineuses, nucléolées, et quelques cellules épithéliales aplaties, très grandes, avec un noyau assez petit. C'est la forme papillaire du cancroïde.

Dans la tumeur prostatique, on trouve comme élément prédominant des cellules fibro-plastiques assez grosses, accolées les unes aux autres.

Observation XXXV

(Jacobsthal, *Münch. med. Wochens.*, 1908, p. 935)

Tumeur primitive siégeant au pied droit et ayant été opérée il y a quatre ans.

Métastases dans la peau, les poumons, les os, le cerveau, les muscles, la langue, le foie, la rate, les capsules surrénales, l'intestin.

Observation XXXVI

(Georg. Schlieben, Inaug. Dissert., Greifswald, 1895)

La malade est la demoiselle Hélène M..., âgée de vingt et un ans, de Cammin en Poméranie, admise le 30 janvier 1894 à la clinique chirurgicale, pour être opérée d'une tumeur des muscles du mollet droit, tout près du creux poplité.

Histoire de la maladie. — Il y a environ un an, la malade remarqua au niveau des muscles du mollet droit une tumeur qui augmenta peu à peu de volume et qui atteint actuellement la grosseur d'un œuf d'oie. Son médecin avait fait, dans ces deux derniers mois, trois injections de la solution de Lugol dans la tumeur, mais ce mode de traitement resta sans effet et la malade se décida à avoir recours à la clinique chirurgicale, en vue de l'ablation de la tumeur.

Etat actuel. — Cette malade est une demoiselle robuste et de mine florissante. A la partie postérieure du genou droit se trouve une tumeur mobile, ayant environ la grosseur d'un œuf d'oie. La peau à son niveau

est non adhérente, les ganglions du creux poplité ne sont pas tuméfiés. A la région inguinale droite, cependant, existe un petit ganglion, indolore, perceptible à travers la peau.

Traitement. — Le 2 février, on fit l'opération après anesthésie générale. On enleva la tumeur, laquelle était située entre les deux jumeaux et s'étendait jusqu'au soléaire, en l'énucléant du tissu conjonctif ambiant.

L'examen microscopique révéla un sarcome fuso-cellulaire.

Le 1er mars, la plaie est presque complètement guérie par première intention.

Le 10 avril, la plaie est guérie et on ne constate plus qu'une cicatrice linéaire brune de 15 centimètres de long. La mobilité du genou droit est assez réduite jusqu'à un angle de 30°; elle n'est possible pour de plus grandes amplitudes qu'avec de très vives douleurs.

La marche est également douloureuse, bien que l'articulation tibio-tarsienne ait conservé tous ses mouvements actifs et passifs. La malade sort aujourd'hui guérie et en parfaite santé.

Pendant l'automne de la même année, elle souffrit fréquemment de maux d'estomac et présenta à l'époque de ses règles de nombreux vomissements. Croyant alors être atteinte d'une maladie de l'appareil génital, elle entra à la clinique gynécologique, le 18 octobre. On y constata un développement irrégulier de l'utérus avec antéflexion. Le traitement, qui consista en lavages utérins et massage de l'abdomen, fut à ce qu'il paraît suivi de succès et la malade put retourner chez elle le 28 décembre.

Un an après l'opération, la malade se vit obligée de réclamer encore le secours de la clinique chirurgicale et fut admise le 5 février 1895.

Du sarcome, on ne trouva de récidive ni localement ni dans les ganglions lymphatiques; l'état général était bon. La malade souffrait depuis environ neuf jours de violents maux de tête et se plaignait d'une sensation de faiblesse toute particulière dans le bras gauche et la jambe gauche. Le jour suivant, la jambe gauche était complètement paralysée; puis ce fut le tour du bras gauche. En l'interrogeant, la malade avoua qu'elle avait eu des vomissements. A part cela, elle donnait l'impression d'une bonne santé, avait un teint frais, mais n'était capable de remuer ni la jambe gauche ni le bras gauche, ceux-ci pendant inertes

le long du corps. Les orteils du pied gauche étaient en flexion dorsale et le pied lui-même en équin. Tout mouvement actif était complètement impossible. Les muscles réagissaient promptement au courant faradique; aux extrémités, on constatait une diminution de la sensibilité et de la douleur à la piqûre. Cette perte de la sensibilité et de la douleur s'étendait aussi au côté gauche du cou et du visage jusqu'à l'orbite. De temps à autre, la malade se plaignait de diplopie, laquelle cependant disparaissait toujours assez rapidement.

Progressivement les céphalalgies augmentèrent d'intensité. L'examen ophtalmoscopique ne donna aucun résultat, car la malade, anéantie par ses forts maux de tête, ne put se prêter à l'examen.

Les réflexes étaient exagérés, notamment le réflexe rotulien. Pas de clonus du pied.

Le 8 février, à huit heures du matin, apparurent des convulsions, lesquelles, au dire de la sœur qui soignait la malade, durèrent environ cinq minutes. Dans la nuit du 8 au 9 elle tomba de son lit. Un examen attentif de la cicatrice et de son voisinage ainsi que des ganglions de l'aine ne révéla aucune trace de récidive.

Le 10 février, la malade se sentit extrêmement faible, l'écoulement menstruel venait de s'établir et avait fait passer à la malade une nuit très agitée. Elle se plaignait toujours de très violents maux de tête, le bras gauche et la jambe gauche étaient contracturés et les mouvements du bras droit étaient presque impossibles.

La malade refusa de nouveau toute nourriture. L'état général dépérit à vue d'œil. Le pouls, assez régulier jusque là, était de 70 à 90 pulsations par minute, très tendu et manquait parfois. Le lendemain, vers quatre heures de l'après-midi, la respiration devint brusquement irrégulière, superficielle, difficile, s'accompagnant de râles trachéaux; le pouls se fit misérable et après une demi-heure de cet état, la malade mourut avec les symptômes d'une apoplexie.

Autopsie. — Sarcome de la région poplitée extirpé. Sarcome métastatique du cerveau, des poumons, du jéjunum et du mésentère.

A la région poplitée existe une cicatrice, longue de 15 centimètres, au niveau de laquelle on ne note rien de cancéreux.

Cerveau : D'aspect asymétrique. On constate dans l'hémisphère droit une voussure assez nette au niveau des circonvolutions rolandiques ;

dans l'hémisphère gauche une saillie au niveau du sulcus longitudinalis et des circonvolutions rolandiques.

A un examen plus approché, on peut y distinguer trois zones plus ou moins fluctuantes :

1° Un grand foyer, occupant à droite les deux circonvolutions rolandiques jusqu'au gyrus fornicatus et présentant une fluctuation très nette.

2° Un foyer au niveau des circonvolutions rolandiques gauches, tout à côté du sulcus longitudinalis.

3° Un foyer, occupant le gyrus lingualis gauche et s'étendant jusqu'à la corne postérieure.

Rien dans le ventricule latéral ni dans le 3e ventricule. Dans la substance médullaire de l'hémisphère gauche, dans le territoire des circonvolutions rolandiques, on trouve une tumeur molle, de forme arrondie, de 3 centimètres environ de diamètre, renfermant des parties rougeâtres et d'autres d'un rouge cerise foncé. La substance blanche tout autour de ce noyau offre une coloration jaune foncé tacheté de points hémorragiques. La tumeur est nettement circonscrite par la substance cérébrale voisine, laquelle ayant été repoussée d'une façon progressive s'en est séparée par une sorte de clivage spontané.

Au niveau du gyrus lingualis gauche, à l'extrémité la plus externe du lobe occipital, existe un noyau d'environ 2 cent. 5 de diamètre, de coloration gris rougeâtre et de consistance molle ; en arrière de lui, s'est produit un épanchement sanguin.

Dans l'hémisphère droit, il n'existe pas, au niveau des circonvolutions rolandiques, de tumeur à proprement parler. Mais la substance blanche, d'une coloration brun pâle diffus, se transforme au voisinage de la zone fluctuante en une substance brun rougeâtre mêlée de jaune rouillé. La zone fluctuante présente en son milieu une cavité d'environ le volume d'un œuf d'oie, d'où s'échappe du sang encore liquide, de coloration foncée, chargé de petits grumeaux. Les parois de la cavité sont hérissées de petites végétations molles d'un rouge foncé. La substance cérébrale brune, plus ou moins ramollie, déjà mentionnée, se continue avec ces parois pour s'étendre à 3 ou 4 centimètres plus loin.

Rien dans le reste du cerveau.

Thorax : A gauche, il existe un noyau cancéreux de la grosseur d'une

cerise, visible à travers la plèvre et situé sur le bord antérieur du poumon gauche tout à côté du péricarde.

A droite, la partie supérieure du lobe inférieur et la partie inférieure du lobe supérieur renferment trois noyaux de coloration blanc grisâtre et de consistance assez ferme et quelques foyers hémorragiques de coloration rouge sombre.

La plèvre est vascularisée d'une façon anormale au niveau des nodules cancéreux, lesquels font une saillie nettement tranchée sur le parenchyme pulmonaire. Pas d'hépatisation dans le voisinage. Le reste du poumon est bien aéré et bien vascularisé.

Cœur : Rien de particulier.

Abdomen : On constate, par transparence à travers la séreuse la présence de nodules cancéreux gris rougeâtre, situés entre deux anses intestinales accolées l'une à l'autre. Dans leur voisinage, le péritoine est aussi indemne qu'ailleurs.

Rate normale.

Reins fortement congestionnés.

Vessie, utérus, rectum, foie : Rien de remarquable.

Les tumeurs de l'intestin ci-dessus mentionnées sont situées à la partie supérieure du jéjunum. Le mésentère placé entre elles renferme quelques nodules cancéreux dont le plus gros proémine dans l'intestin. De coloration gris foncé, ce noyau constitue un ulcère cratériforme occupant la moitié de la circonférence intestinale et dont les bords saillants achèvent la ressemblance avec une tumeur primitive de l'intestin. A 20 centimètres de là, on constate un groupe de trois petits nodules confluents atteignant ensemble à peine la grosseur d'une cerise et à 4 centimètres plus bas un nodule de la grosseur d'un haricot; tous sont recouverts par une muqueuse non adhérente.

Examen microscopique :

a) La tumeur primitive. — Sarcome de la région poplitée. Les dimensions de la tumeur sont de 7 cent. 6, 3 cent. 5 et 2 cent. 5. La capsule est adhérente au tissu musculaire. A la coupe, elle présente une surface de section grisâtre. On voit cependant des foyers circonscrits d'un jaune intense (dégénérescence graisseuse) entourés de faisceaux fibreux, quelques points hémorragiques et des parties ayant l'apparence du tissu myxomateux. L'examen histologique révèle par place du fibro-sarcome et en d'autres du myxo-sarcome.

b) Nodules pulmonaires. — On enlève un petit fragment d'un nodule pulmonaire, avec lequel on fait des coupes minces avec le microtome à congélation. On y constate de petites cellules fusiformes orientées en faisceaux, s'entrelaçant par endroits. Les noyaux des cellules apparaissent nettement après l'addition d'acide acétique. Le cytoplasme paraît offrir un léger degré de dégénérescence graisseuse. La substance intercellulaire est peu abondante et le plus souvent les cellules s'accolent les unes aux autres. Peu de vaisseaux. Du tissu pulmonaire on ne voit plus çà et là que des fibres élastiques orientées dans les alvéoles normaux.

c) Nodules intestinaux. —. On pratique l'examen d'un petit nodule pris au voisinage de la plus grosse tumeur intestinale. A l'examen histologique, sa structure est absolument identique à celle du noyau pulmonaire.

d) Nodules cérébraux. — Les coupes faites avec le noyau du lobe occipital gauche font reconnaître que celui-ci est composé surtout de cellules fusiformes de différentes grosseurs. Les cellules sont ordonnées en faisceaux qui s'entrecroisent en diverses directions. Dans les noyaux vésiculeux on reconnaît un ou plusieurs nucléoles.

Après dissociation, on réussit à mettre en évidence des cellules fusiformes allongées et pourvues d'expansions. La substance intercellulaire n'est presque pas développée ; le plus souvent les cellules sont accolées les unes aux autres.

Sur les coupes, on trouve des points où les cellules sont en dégénérescence graisseuse.

Le noyau des clrconvolutions rolandiques gauches présente à tous les points de vue exactement le même aspect ; seulement, la dégénérescence graisseuse est beaucoup plus développée et a détruit de grandes étendues de la tumeur. On rencontre en outre, dans les coupes, des traces d'hémorragies récentes et anciennes.

A l'examen des parois de la grosse cavité hémorragique située dans la substance blanche des circonvolutions rolandiques droites, on note une zone ressemblant aux parties infiltrées de sang des deux noyaux du côté gauche. Après dissociation, on y trouve de grosses cellules fusiformes, à noyaux ovalaires vésiculeux, ordonnées en faisceaux, accolées les unes aux autres et présentant tous les degrés de la dégéné-

rescence graisseuse. On ne peut donc plus douter que les parois de cette cavité ne soient au moins en partie formées de cellules sarcomateuses analogues à celles des deux autres noyaux cérébraux.

L'examen des pièces durcies et colorées confirme sous tous les rapports les constatations des préparations fraîches. Dans toutes les parties des préparations, on trouve des vaisseaux très volumineux à parois très fragiles.

Observation XXXVII (Résumée)

(Second-Féréol, Bull. de la Soc. anat. de Paris, 1858, p. 350)

Le 2 juin 1858, entre à l'hôpital de la Pitié, dans le service de M. Guéneau de Mussy, une femme, âgée de quarante ans, atteinte de mélanose généralisée.

Le début de l'affection remonte à cinq ans. A cette époque, la malade subit l'extirpation de l'œil gauche (septembre 1854) pour une tumeur du globe oculaire. Une récidive dans la cicatrice nécessita une deuxième extirpation en avril 1857. La pièce fut alors examinée par M. Broca : l'examen histologique y révéla des granulations pigmentaires libres ou incarcérées dans des cellules, en très grande quantité, et une assez faible proportion de cellules dites cancéreuses. Cinq mois après, douleurs dans le côté gauche de la poitrine, puis fortes douleurs de tête, suivies d'une hémiplégie droite complète. Paralysie incomplète du pharynx et de la langue.

A l'examen, tumeurs sous-cutanées, bleu noirâtre, à l'angle interne de l'œil ; et, à l'insertion du muscle droit abdominal gauche, tumeur du volume du poing, recouverte de peau saine, sans coloration.

Constitution non détériorée. Téguments de teinte normale. Fonctions digestives bonnes.

Le quatrième jour de son entrée, la malade tombe dans une somnolence semi-comateuse, dont il devient de plus en plus difficile de la tirer et elle s'éteint doucement, sans convulsions, le 14 juin.

Autopsie. — Dans le tissu cellulaire du fond de l'orbite gauche, on trouve une dizaine de petites tumeurs mélaniques. Pas de lésions du nerf optique et du squelette.

Cerveau : Dans l'intérieur du lobe moyen de l'hémisphère gauche du cerveau et s'avançant un peu dans le lobe antérieur, on trouve, dans une étendue de 6 centimètres en longueur sur 4 centimètres en largeur, une sorte de ramollissement formé par une bouillie noirâtre, mélangée à un liquide brunâtre peu épais. Cette lésion n'est point isolée au milieu de la substance cérébrale, dont elle n'est séparée par aucune membrane, mais elle se confond sur ses limites avec la substance blanche qui, à son voisinage, est très visiblement ramollie et présente une teinte lilas pâle. Pas de communications avec les ventricules cérébraux.

Un peu de cette bouillie noirâtre, examinée au microscope par M. Ball, lui a montré de nombreuses cellules cancéreuses mélangées à des granulations pigmentaires.

Dans l'hémisphère droit, au voisinage de son bord supérieur et au niveau de sa partie moyenne, on trouve, dans la substance grise d'une circonvolution, un point grisâtre, de forme irrégulière, un peu allongé, ayant 12 millimètres de long sur 4 millimètres de large, et de consistance assez ferme. Cette petite tumeur a fait voir les mêmes éléments.

Thorax : La tumeur située à la base du thorax n'a aucune adhérence avec les côtes ; située dans le ventre supérieur du muscle droit abdominal du côté gauche, elle mesure 8 centimètres de long sur 6 de large. A la coupe, matière d'un blanc jaunâtre, mollasse, d'aspect cérébroïde, humectée par un suc assez abondant. Au milieu de cette tumeur, pulpe d'un brun sale. A l'examen microscopique, on constate les mêmes éléments cancéreux que plus haut.

A l'intérieur de la cage thoracique, il existe au côté gauche une tumeur ayant l'aspect d'un gros champignon noirâtre et présentant un diamètre d'environ 9 centimètres. Cette tumeur adhère aux 3e, 4e et 5e côtes ; celles-ci offrent aux points d'adhérence des fractures spontanées ; le périoste est détruit, l'os est noirâtre et sillonné de vermoulures remplies de matière mélanique. Cette matière infiltre également les muscles intercostaux.

Dans le cœur existe une petite tumeur vers la partie moyenne du ventricule droit, tumeur d'environ le volume d'un petit pois, qui semble contenue dans le tissu adipeux, sans pénétrer jusqu'au muscle.

Poumons : Pas de noyaux secondaires dans les poumons.

Abdomen : Dans le foie, on note, à l'extrémité antérieure et supérieure

du lobe droit, une tumeur volumineuse mesurant 8 centimètres de long sur 5 de large, de forme ovoïde, d'aspect encéphaloïde et présentant deux gros noyaux noirs. Cette tumeur est composée microscopiquement de nombreuses granulations pigmentaires dans ses parties noirâtres, alors que la portion encéphaloïde, très riche en cellules cancéreuses, ne renferme que fort peu de ces granulations.

Petites tumeurs mélaniques de la grosseur d'un petit pois ou d'une lentille dans l'épiploon, le mésentère, la substance corticale des deux reins.

Rien à l'estomac, à l'intestin, à la rate. Dans la capsule surrénale droite existe un très petit noyau mélanique au niveau de la substance corticale. Dans la capsule surrénale gauche, tumeur de la grosseur d'un noyau d'abricot, formée de matière encéphaloïde de teinte jaunâtre, et située en pleine substance médullaire.

Tumeur analogue à la partie moyenne du pancréas.

L'ovaire gauche est le siège de profondes altérations, étant occupé par deux volumineux noyaux encéphaloïdes, ramollis, parsemés de points noirâtres.

Enfin on observe un gros noyau encéphaloïde dans le muscle psoas gauche.

Observation XXXVIII

(Krasting, Inaug. Dissertation, Basel, 1906)

Femme de soixante-six ans.

Autopsie (1900). — Cancer du clitoris opéré. Récidive à la vulve.

Métastases: Ganglions inguinaux, urètre, vessie, estomac, foie, reins, capsules surrénales, système lymphatique ganglionnaire, cerveau.

Cerveau : De nombreuses tumeurs, atteignant parfois la grosseur d'une noisette, siégeant dans le cortex, au niveau de la convexité des deux hémisphères.

Observation XXXIX

(Scherer, *Archiv für Gynæk.*, Bd. 56, Heft 2)

Mme D..., trente-trois ans, cinq accouchements normaux, le dernier datant de mars 1894; dernières règles en août 1895.

Le 5 février 1896, on lui enleva une môle hydatiforme; depuis lors, hémorragies continuelles, qui furent traitées sans beaucoup de succès. Frissons huit jours avant son admission à la clinique d'Heidelberg; à son entrée le 16 juin 1896, 40°3 de température centigrade.

L'examen fait constater de l'amaigrissement, un aspect anémié et ictérique, un souffle systolique à la pointe du cœur, de l'albuminurie, une toux légère.

Après dilatation mécanique de l'utérus, on y perçoit une tumeur bosselée.

26 juin. Extirpation totale de l'utérus par la voie vaginale. Au début, l'état général est assez bon. Puis quelque temps après, de la fièvre, de fréquentes nausées, des vomissements, de l'épuisement corporel.

Mort cinq jours après l'opération.

Autopsie. — Péritonite au début. Métastases dans les poumons, la rate et le foie.

Dans l'hémisphère droit, à la limite des lobes occipital et pariétal, un noyau métastatique de la grosseur d'une noisette, situé dans la substance cérébrale, de consistance mollasse, de couleur rouge foncé et proéminant à la surface.

L'examen microscopique révèle un déciduome malin typique; on constate dans les métastases des cellules de Langhans et du syncytium.

Observation XL

(C. Gutmann, *Fortschritte der Medicin*,, 1904, n° 4)

Femme de cinquante et un ans, opérée, il y a dix-huit ans, d'une tumeur ovarienne. Il y a huit jours la malade perdit connaissance et il se déclara une paralysie du côté droit. Puis de fort maux de tête

apparurent. On constate à l'examen : Paralysie flasque des extrémités droites, réflexe rotulien gauche un peu exagéré, signe de Babinski à gauche. Pas d'altération du fond de l'œil.

Diagnostic clinique : Hémiplégie par hémorragie cérébrale.

Autopsie. — Noyaux cancéreux dans les poumons, le foie, les reins, les capsules surrénales, les plèvres.

Dans le cerveau, tumeur de 3 à 4 cent. 5 de diamètre cortical et sous-cortical, située aux environs et un peu au-dessus du sulcus centralis gauche.

Examen microscopique.— La tumeur était principalement formée de papilles recouvertes de hautes cellules cylindriques.

Vraisemblablement il s'agissait là du développement de métastases tardives de la tumeur ovarienne extirpée il y a dix-huit ans.

CHAPITRE II

ANATOMIE PATHOLOGIQUE

Si les tumeurs secondaires localisées au niveau du système nerveux périphérique ont fait l'objet de travaux intéressants (voir notamment Monsseaux), il n'en est pas de même des cancers secondaires des centres nerveux sur lesquels il n'existe aucun travail d'ensemble réellement complet. Aussi donnerons-nous quelque extension à ce chapitre, ainsi du reste qu'aux suivants.

Nous diviserons cette étude anatomo-pathologique en deux parties : une première consacrée aux noyaux cancéreux et une deuxième où nous passerons rapidement en revue les altérations concomitantes du tissu nerveux.

A) *Des noyaux cancéreux secondaires*

1° Siège. — Les foyers néoplasiques secondaires ne sont pas répartis, nous l'avons déjà mentionné, d'une façon indifférente dans le système nerveux central : ils affectent une prédilection marquée pour le cerveau, alors que la moelle semble presque complètement à l'abri de leur invasion.

Sur l'ensemble de nos 40 observations, les hémisphères cérébraux sont 38 fois le siège de noyaux cancéreux : dans 32 cas, ils sont seuls intéressés, et dans les autres cas il existe simultanément des foyers en divers points du système cérébro-spinal.

Le cervelet est atteint 2 fois (Obs. XXVII et XXVIII) seul et 5 fois avec le cerveau (Obs. XIV, XIX et XXV), avec le cerveau

et le mésencéphale (Obs. XXII), avec le cerveau, le mésencéphale et la moelle (Obs. XVII).

Le mésencéphale n'est jamais lésé d'une façon isolée ; dans les 3 observations où nous comptons sa participation, il existe également des foyers métastatiques dans le cerveau (Obs. XX), dans le cerveau et le cervelet (Obs. XXII), dans le cerveau, le cervelet et la moelle (Obs. XVII).

Quant à cette dernière, elle n'est qu'exceptionnellement touchée et nous observons dans un seul cas, celui de Buchholz (Obs. XVII), son invasion lors d'une carcinomatose secondaire généralisée à tout le système nerveux central.

Si nous cherchons maintenant à établir la fréquence relative avec laquelle telle ou telle moitié du cerveau est lésée, nous trouvons, en laissant de côté 9 cas douteux, 6 cas où les hémisphères droit et gauche sont également atteints, 18 où seul le gauche, 15 où seul le droit est siège de métastases.

Quant au cervelet son côté droit est touché 1 fois (Obs. XXVII), le gauche 3 fois.

La prédominance de la moitié gauche de l'encéphale est donc de nouveau confirmée ici.

2° Localisation. — Quelles sont maintenant les régions du cerveau où les noyaux secondaires se développent de préférence ? Or, en passant en revue nos différents cas, nous constatons que les zones cérébrales les plus souvent atteintes sont, par ordre de fréquence :

Lobes frontaux	11 fois
Lobes occipitaux	11
Noyaux centraux	7
Circonvolutions rolandiques	6
Lobes temporaux	4
Lobes pariétaux	4
Hypophyse	1

Nous ferons remarquer toutefois que les chiffres ci-dessus n'ont qu'une valeur très relative, vu le manque ou l'insuffisance

de données anatomo-pathologiques précises dans beaucoup d'observations. Cependant, quel que soit leur défaut, ils offrent assez d'intérêt, nous renseignant approximativement sur les territoires vasculaires les plus fréquemment visités par les métastases post-opératoires. En nous basant là-dessus, nous arrivons à cette conclusion que :

a) Les artères corticales sont dans l'immense majorité des cas la voie d'invasion du cerveau, alors que les artères centrales sont rarement employées.

b) Le territoire vasculaire le plus important pour l'apport des cellules cancéreuses métastatiques est celui de l'artère cérébrale moyenne.

3° Nombre. — Les noyaux secondaires affectent ici rarement un caractère multiple.

En effet, abstention faite de 2 cas douteux, nos observations nous donnent comme résultat :

1 noyau	19 cas	50 °/₀
2 noyaux	8	20
3 noyaux	3	10
Noyaux multiples	8	20

c'est-à-dire que dans la moitié des cas environ, il existe un seul noyau secondaire seulement.

Les différentes parties de l'axe cérébro-spinal affectent vis-à-vis de ces noyaux cancéreux un rapport variable. Nous trouvons, en effet :

Dans le *cerveau :*

1 noyau	16 cas	50 °/₀
2 noyaux	7	20
3 noyaux	3	10
Noyaux multiples	6	20

Dans le *cervelet :*

1 noyau	4 cas	80 °/₀
Noyaux multiples	1	20

Dans le *mésencéphale :*

1 noyau.....	1 cas
Noyaux multiples.....	2

Dans la *moelle :*

Noyaux multiples.....	1 cas

4° Situation. — Nous venons de faire remarquer que les métastases post-opératoires sont le plus souvent confinées dans le territoire des artères corticales et rarement dans celui des artères centrales. Une conséquence naturelle en est la situation des tumeurs cérébrales, la plupart du temps au niveau de la convexité cérébrale, soit dans le cortex, soit dans la région sous-corticale, et seulement quelquefois au niveau des noyaux centraux opto-striés.

Ce n'est qu'à titre exceptionnel qu'on observe des cas, tels celui de Pic et Gautier (Obs. XX), où l'invasion cancéreuse se trouve localisée primitivement au niveau des plexus choroïdes des ventricules latéraux et de la toile choroïdienne inférieure, et celui de Sabrazès et Ledentu (Obs. XIV), remarquable par le développement d'une métastase dans le lobe cérébral de l'hypophyse, le lobe glandulaire restant indemne.

La substance blanche médullaire du centre ovale ne semble jamais être le siège primitif de néoplasmes secondaires. S'il est parfois intéressé, comme notamment dans le cas de Buchholz (Obs. XVII), c'est secondairement, croyons-nous, à d'autres noyaux, développés dans la sphère des artères centrales le plus souvent, et suivant un mécanisme pathogénique que nous discuterons.

5° Volume. — D'une façon générale, les dimensions des foyers métastatiques post-opératoires n'offrent rien de bien particulier et le caractère de non multiplicité habituelle des noyaux paraît peu influencer leur degré de développement.

A part l'observation de Percy Smith (Obs. XII), où la plus grande partie de l'hémisphère droit est envahie par un néoplasme,

et celle de Rey (Obs. VIII), où un noyau secondaire atteint un diamètre de 10 centimètres environ, nous ne relevons que les cas de Second-Féréol (Obs. XXXVII), de Pic et Gautier (Obs. XX), de Ludwig Marcus (Obs. XXVI) et de Ménétrier et Bloch (Obs. IV) où les tumeurs parviennent à la taille d'une mandarine ou d'une pomme.

La grosseur d'un œuf de poule est notée par Géry (Obs. IX) et Palma (Obs. XI); d'un œuf de pigeon, par Weeden Cooke (Obs. V), Froin et Pignot (Obs. XVI).

Partout ailleurs, les dimensions des tumeurs varient entre elles d'une noix, d'une châtaigne, d'une prune et celles d'une noisette, d'un petit pois.

Bien qu'il n'existe pas de rapport bien net entre les dimensions et le nombre des noyaux métastatiques, nous croyons néanmoins pouvoir conclure que dans la majorité de nos observations, le nombre des noyaux étant de un, deux ou trois, leur grosseur est en moyenne celle d'un œuf de poule, d'une noix ou d'une noisette et rarement davantage.

En cas de tumeurs multiples, il existe presque toujours un ou deux foyers principaux de taille variable qui, d'après les faits, semblent être le lieu d'origine des nodules plus petits (Obs. XVII), dispersés dans leur voisinage immédiat.

S'il est vrai cependant que dans la majorité des cas où les noyaux cancéreux atteignent les plus fortes dimensions, le nombre de ceux-ci est faible (de un à trois), la réciproque est absolument inexacte, des noyaux uniques étant souvent de petite taille, celle d'un petit pois (Obs. XIII et XIV en particulier).

6° Structure macroscopique. Aspect et consistance. — L'aspect des foyers métastatiques est des plus variables, et bien qu'*a priori* ils doivent ressembler à la tumeur primitive ou aux autres foyers de généralisation, il s'en faut et de beaucoup que ce soit là une loi absolue.

Souvent les noyaux cancéreux présentent une coloration gris ardoisé, gris rougeâtre ou blanchâtre, et sur le fond de la

tumeur se détachent presque toujours des points d'hémorragies anciennes ou récentes : c'est, notamment, le cas pour les métastases en pleine voie de croissance. Mais souvent aussi cette physionomie des foyers secondaires est tout autre.

Dans l'observation de Sabrazès (Obs. XXV), le noyau cérébelleux présente un aspect caséeux, les noyaux cérébraux renferment des grumeaux et des granulations blanchâtres, baignant dans une sorte de liquide épais et assez clair. Cette apparence caséifiée et grumeleuse, pouvant à première vue en imposer pour des lésions tuberculeuses ou syphilitiques, est également signalée par Lagane (Obs. I) et Palma (Obs. II).

Parfois, le tissu cancéreux tout en restant compact offre cependant un aspect marbré et spongieux.

Ces modifications sont dues à des phénomènes de nécrose cellulaire. Le plus ordinairement, ils se manifestent par une dégénérescence centrale des noyaux cancéreux ; la cavité alors formée à leur intérieur peut quelquefois arriver à constituer à elle seule toute la tumeur et celle-ci affecte alors la forme d'un kyste à contenu variable : liquide séreux (Obs. IX), liquide trouble, jaunâtre, rougeâtre ou clair (Obs. XV), liquide noirâtre (Obs. XXXVII) ou puriforme (Obs. XVI). Cette dégénérescence peut parfois affecter toutes les apparences d'un foyer de ramollissement (Obs. XIV).

Dans la majorité des cas cependant, ce qui prédomine ce sont les hémorragies. Elles siègent soit dans la tumeur elle-même, soit dans ses parois. Le plus souvent, elles se manifestent sous forme de petits foyers ; mais quelquefois l'épanchement est assez considérable pour remplir une cavité volumineuse, résultant de la destruction par lui du foyer cancéreux, comme en témoigne notamment l'observation de G. Schlieben (Obs. XXXVI).

La consistance de ces foyers secondaires, on le comprend aisément d'après ce qui précède, sera également variable : parfois fermes, d'autres fois friables, ils sont souvent mous et mêmes fluctuants.

Quant à leur forme, elle est en règle ordinaire arrondie ou ovalaire et rarement irrégulière ou bosselée.

Si enfin, dans quelques cas, on peut mettre en évidence une coque fibreuse autour d'un foyer métastatique (Obs. XVI), ce n'est point là une constatation coutumière, les parois de la tumeur se confondant le plus souvent avec le tissu nerveux environnant, lequel est du reste plus ou moins dégénéré.

7° Structure microscopique. — Avant d'entreprendre cette étude, faisons remarquer que l'examen microscopique s'impose pour mettre en évidence bon nombre de nodules cancéreux. Certes, l'examen macroscopique est d'utilité principale, mais quand il ne donne point de résultat, c'est une grosse erreur de croire qu'il n'y a rien parce qu'on ne voit rien. Un exemple typique à ce sujet nous est fourni par l'observation intéressante à plusieurs points de vue de Buchholz, où l'on peut classer en trois catégories les noyaux métastatiques observés par lui dans le système nerveux central : 1° à l'examen macroscopique des pièces fraîches, il constate des noyaux seulement dans le cerveau ; rien dans le cervelet ni dans la moelle ; 2° après durcissement et surtout coloration des préparations, il note non seulement que les nodules sont en plus grand nombre, mais encore que le cervelet est envahi par un nombre tout à fait prodigieux de gros et petits noyaux ; 3° à l'examen microscopique seulement, il remarque l'existence de nodules épithéliomateux dans l'isthme et surtout dans la moelle.

Sans vouloir nous lancer dans des considérations oiseuses, contentons-nous de noter encore une fois le point faible de l'immense majorité des données anatomo-pathologiques des observations de métastases cancéreuses dans le système nerveux central. On néglige trop souvent, après un aperçu macroscopique négatif, la continuation d'un examen basé : 1° sur la fixation des pièces (au Müller notamment) ; 2° et surtout sur un examen microscopique rationnel et laborieux, qui sans nul doute serait fécond en résultats importants.

Examinons maintenant la structure histologique de nos tumeurs secondaires. Pour plus de clarté, nous étudierons successivement les éléments épithéliaux, le tissu conjonctif et les vaisseaux qui entrent dans leur composition.

a) Des éléments épithéliaux. — Ils ressemblent à ceux du foyer primitif ou des autres noyaux de généralisation. Mais alors que dans les tumeurs jeunes et de petites dimensions, ils sont en pleine vivacité et présentent de nombreuses figures de karyokinèse, dans les tumeurs d'un certain volume, ils sont le siège de phénomènes de dégénérescence variables : dégénérescence graisseuse, nécrose de coagulation, pycnose, caryorrhexis, etc., qui les détruisent, notamment dans les parties centrales des nodules.

b) Du stroma conjonctif. — On sait la variabilité des rapports du tissu conjonctif et des cellules cancéreuses dans les différentes variétés d'épithéliomas, qui, selon leur nature, sont plus ou moins sclérogènes. Une question plus discutée est celle de l'origine de ce stroma au niveau des noyaux secondaires.

Pour aborder sa discussion avec fruit, disons tout d'abord un mot sur la richesse relative de nos métastases encéphaliques en tissu conjonctif.

Dans certains cas, notamment dans celui de Klippel et Renaud (Obs. XVIII), ce tissu conjonctif est très développé. Il présente alors par endroits l'aspect d'un tissu fibreux très dense, constitué par des fibres serrées et dont les vaisseaux possèdent une paroi épaisse ; et là le tissu cancéreux est tout à fait du type squirrheux. Ailleurs, les travées du stroma, plus délicates, possèdent des fibres plus fines, des vaisseaux à parois minces, et dans les larges interstices délimités par elles on aperçoit des éléments cellulaires conjonctifs arrondis, ovalaires et fusiformes. Entre ces deux variétés du tissu conjonctif, ici d'un caractère jeune, là d'un caractère fibreux, il existe souvent tous les intermédiaires dans la même tumeur.

Dans d'autres cas, le stroma, peu développé, n'est représenté que par un tissu fibrillaire lâche parsemé de quelques rares noyaux.

Quelle peut bien être l'origine de ce tissu conjonctif ? Cette question a fort intrigué certains auteurs, notamment Klippel et Renaud.

Or, si nous examinons certaines métastases viscérales, comme

par exemple celles du foie, nous constatons que le stroma de ces noyaux secondaires appartient au tissu conjonctif généralement hypertrophié de l'organe envahi, soit directement, soit indirectement, un tissu conjonctif de néoformation se développant dans ce dernier cas aux dépens des éléments conjonctifs périvasculaires. Ces faits, nettement démontrés par Ziegler, sont également admis par Brault : « Au moment de la pénétration de l'infiltration cancéreuse, dit celui-ci, les tissus voisins ne forment que la charpente. »

« Tout cela est parfaitement admissible pour les organes dans lesquels il existe normalement du tissu conjonctif, nous diront Klippel et Renaud. Mais comment expliquer l'existence de ce stroma dans un organe *où il n'y a pas de tissu conjonctif ?* » Ces deux auteurs, après avoir rejeté successivement comme origine possible du stroma les éléments nerveux ou névrogliques, les éléments épithéliaux et les éléments de la paroi des vaisseaux, se croient autorisés à invoquer une origine leucocytaire. Les leucocytes, d'après eux, traversant les parois vasculaires par diapédèse « s'amassent dans leur gaine, puis forment des traînées et vont à distance se transformer en cellules fusiformes et en fibres du tissu conjonctif. »

Sans entrer dans des détails superflus, remarquons que Klippel et Renaud sont partis d'un point de vue inexact.

En effet, s'il est reconnu que le tissu conjonctif n'est pas d'une richesse exubérante et d'une répartition uniforme dans les centres nerveux, on ne saurait conclure cependant qu'il n'y existe aucune trace. Ce serait là un fait en contradiction non seulement avec l'embryologie, qui nous apprend que les centres nerveux d'origine ectodermique primitivement dépourvus de vaisseaux et de tissu conjonctif sont secondairement pénétrés par l'élément conjonctivo-vasculaire mésodermique, mais encore avec l'histologie qui nous fait voir la pie-mère et ses vaisseaux s'enfonçant très avant dans la substance nerveuse. Certes, ce tissu conjonctif n'est pas en contact direct avec les éléments nerveux, séparé qu'il est d'eux par une fine lame de névroglie ; mais, quoi qu'il en soit, son existence à leur niveau n'en est pas moins évidente et démontrée.

Rien ne saurait donc plus s'opposer à faire admettre l'origine du stroma des noyaux secondaires encéphaliques aux dépens des éléments conjonctifs des vaisseaux. C'est là, d'ailleurs, une donnée non pas théorique mais constatable dans l'observation de Klippel et Renaud elle-même, ainsi que dans celle de Sabrazès (Obs. XIV).

En résumé donc, le stroma des noyaux cancéreux secondaires de l'encéphale dérive des éléments cellulaires des vaisseaux et gaines périvasculaires, lesquels sont de nature conjonctive.

c) Des vaisseaux sanguins. — Les vaisseaux sont, en règle générale, bien conservés au niveau des tumeurs. Souvent même les noyaux néoplasiques sont d'une riche vascularisation, source fréquente des hémorragies qu'on rencontre dans leur masse. Dans l'observation de Renon et Tixier (Obs XIII), il existe, en pleine substance cérébrale, au niveau de la couche optique du côté droit, une tumeur grosse comme une petite noix, rattachée au tissu nerveux par un pédicule vasculaire constitué par trois ou quatre vaisseaux sanguins. Cette constatation est des plus intéressantes et nous aidera à mieux spécifier les relations de l'élément vasculaire avec les éléments épithéliaux.

Tout d'abord, il n'est pas rare de rencontrer des cellules néoplasiques dans la lumière des vaisseaux : Klippel et Renaud (Obs. XVIII) et Curt Cohn (Obs. XV) nous donnent des exemples absoluments nets de cette disposition. C'est là un processus en quelque sorte normal, tout à fait en rapport avec la théorie de l'embolie des cellules cancéreuses lors de leur généralisation. Mais, si nous examinons avec soin certaines observations, nous faisons une constatation plus importante encore : les cellules néoplasiques affectent une situation périvasculaire. Or les vaisseaux encéphaliques présentent, quant à leur structure, certaines particularités, je veux parler des gaines lymphatiques adventicielles. Les vaisseaux sanguins de la pie-mère et des centres nerveux (surtout les artères) sont en effet entourés par un manchon endothélial cloisonné. Cet espace annulaire parsemé de tractus conjonctifs, bien étudié et bien mis en évidence par Virchow et Robin est un véritable espace lymphatique, qui

s'ouvre dans les espaces sous-arachnoïdiens et dout l'endothélium, du reste, en est une émanation. Cette gaine accompagne les vaisseaux sanguins jusqu'au niveau des capillaires vrais où elle disparaît.

C'est précisément dans cet espace que les cellules néoplasiques sont souvent localisées. Dans l'observation de Sabrazès (Obs. XXIV), nous pouvons voir tout d'abord que les cellules accumulées autour des vaisseaux sont souvent le siège d'une active prolifération. Les fibrilles conjonctives, rayonnant autour de l'adventice, forment de minces cloisons dans les mailles desquelles des éléments cancéreux sont accumulés. Le long des vaisseaux sanguins on rencontre parfois des gaines tout à fait libres et, en d'autres endroits, des cellules néoplasiques superposées en deux ou trois rangées se trouvent incluses dans cette gaine périvasculaire elle-même. Ces cellules sont en pleine voie de croissance et de prolifération, fixent fort les colorants et présentent de nombreuses figures de caryokinèse.

Plus typiques encore sont les constatations de Buchholz (Obs. XVII). En divers points des préparations décrites par cet auteur, les noyaux métastatiques non seulement affectent des rapports d'intime voisinage avec les vaisseaux artériels, mais encore dans la plupart des petits nodules il existe une artériole soit centrale, soit excentrique. « Parfois entre la couche musculaire et l'adventice on peut noter une assise de cellules cubiques. Quant aux parois artérielles elles-mêmes, elles ne paraissent nullement altérées, en particulier la musculeuse et la couche interne ne présentent rien d'anormal. En quelques endroit, une grande quantité d'éléments cancéreux s'est introduite entre la musculeuse et l'adventice ; en d'autres, l'adventice étant brisée sous la poussée déterminée par la croissance exubérante des cellules néoplasiques, celles-ci envahissent l'espèce périvasculaire. »

Quelle que soit l'importance des faits décrits par lui, Buchholz croit sage de n'en tirer aucune conclusion : il n'admet pas, en effet, l'existence de l'espace lymphatique périvasculaire.

Néanmoins, en se basant sur les données qu'il nous fournit,

il semblerait bien que l'existence d'un double espace lymphatique, l'un sous-adventiciel, nié par certains auteurs, l'autre intra-adventiciel généralement seul admis, soit possible sinon probable.

Dans l'observation de Curt Cohn (Obs. XV) également, nous relevons aussi la présence de cylindres de cellules épithéliomateuses directement accolés aux vaisseaux, « et cela d'une façon tellement dense qu'on doit les considérer comme indubitablement situés dans les espaces périvasculaires dilatés. »

Ainsi donc, il est fréquent de rencontrer au cours des métastases cancéreuses encéphaliques des îlots cellulaires contenus dans la gaine lymphatique des vaisseaux sanguins, alors que la lumière vasculaire peut être simultanément libre de toute trace de cellules cancéreuses (Obs. XXIV et XVII) ou occupée par elles (Obs. XV).

B) *Du tissu nerveux*

Il existe des cas où le tissu nerveux avoisinant un nodule cancéreux secondaire est peu altéré, par exemple celui de Ludwig Marcus (Obs. XXVI), où la partie du cerveau environnant la tumeur ne présente qu'une forte congestion de ses vaisseaux sanguins (les éléments nerveux n'offrant aucune trace de lésion réellement notable, non plus que les fibres nerveuses nettement colorables par le Weigert), celui de Laignel-Lavastine et Bondon (Obs. XXVII), où la méthode de Niss'l ne révèle aucune altération cellulaire notable.

Le plus ordinairement cependant on note aux alentours des nodules métastatiques, outre de l'œdème, de la congestion avec foyers hémorragiques anciens ou récents, des altérations portant sur les éléments nerveux et la névroglie.

a) Eléments nerveux. — Les cellules du voisinage sont souvent en état de chromatolyse plus ou moins complète, leur stroma fibrillaire est profondément altéré et souvent même elles ne subsistent qu'à l'état d'éléments dégénérés, ayant perdu leurs

prolongements, quelquefois même leur noyau, constituant alors des blocs informes, des ombres cellulaires.

Les fibres nerveuses sont également dégénérées et le plus souvent on remarque un épaississement de leur cylindraxe avec fragmentation de la myéline à des degrés plus ou moins accentués.

b) Névroglie. — Dans l'examen détaillé que firent Klippel et Renaud de leur cas de tumeur encéphalique (Obs. XVIII), ils remarquèrent qu'aux confins du noyau néoplasique les éléments nerveux et la névroglie étaient atteints de dégénérescence et disparaissaient : seuls les vaisseaux y étaient conservés intacts et en pleine activité. Ces éléments nerveux en disparaissant donnaient lieu à la formation de nombreux corps granuleux, qui criblaient les préparations colorées par la méthode de Marchi.

Dans le cas de Curt Cohn (Obs. XV), la substance cérébrale, située entre les cylindres épithéliaux, étant à moitié ou totalement nécrosée, s'était transformée en une masse granuleuse et filamenteuse sans structure nette, présentant çà et là de la dégénérescence hyaline.

Quoi qu'il en soit, la névroglie n'est pas toujours condamnée à disparaître et il est de nombreux exemples où elle réagit d'une façon remarquable pour constituer, en une certaine mesure et concurremment avec le tissu conjonctif, le stroma des noyaux secondaires. Sabrazès, dans une de ses observations (Obs. XIV), constate qu'au milieu même du foyer cancéreux et particulièrement autour des vaisseaux réagit un certain quantum de névroglie qui, parfois même, emprisonne dans ses mailles des îlots cancéreux ; mais c'est surtout autour de la tumeur métastatique que la production de la névroglie est intense. Pour distinguer celle-ci de l'élément conjonctif, la coloration par le Van Gieson-Curtis-Weigert peut déjà suffire, car alors que ce dernier se colore en rouge d'une façon magnifique, la névroglie fixe mal la fuchsine acide. Cette réaction est du reste nettement mise en évidence par les procédés de Weigert, Anglade et celui à la fuchsine-huile d'aniline de Sabrazès et Le Teissier.

Sabrazès (Obs. XXIV) donne une description du processus de réaction névroglique qui semble typique : « Une vive réaction de la névroglie apparaît autour des amas de cellules néoplasiques. Il n'est même pas rare de voir de véritables alvéoles carcinomateux résulter de l'englobement des cellules par une ceinture névroglique. Tout autour du foyer cancéreux, la sclérose névroglique est intense; elle s'étend très loin au delà du nodule et les cellules nerveuses qu'elle enserre sont très dégénérées ou même ont presque complètement disparu. »

La trame névroglique est composée non seulement de fibrilles mais encore de cellules névrogliques (Obs. XXV) et en certains territoires nécrosés, des îlots très denses de ce tissu se substituent à des foyers de dégénérescence cellulaire.

D'autre part, cette présence de la névroglie se manifeste également au niveau des zones de substance nerveuse en voie d'altération (Obs. XVII).

Notons en terminant qu'en certains cas, comme par exemple dans celui de Rénon et Tixier (Obs. XIII), il existe une infiltration leucocytaire diffuse, composée uniquement de mononucléaires, non seulement dans le tissu cérébral entourant la tumeur, mais encore dans la substance corticale prélevée à une certaine distance du néoplasme, où l'on remarque en certains endroits des groupements de quatre ou cinq éléments mononucléés entourant des cellules nerveuses altérées. L'infiltration leucocytaire est seulement plus importante au niveau du tissu nerveux directement en contact avec le noyau secondaire.

CHAPITRE III

ÉTIOLOGIE

Siège du cancer primitif. — Nous avons déjà vu, en traitant des cancers secondaires dans le système nerveux en général, que l'organe qui le plus souvent y envoie des métastases est le sein, dans un tiers des cas. Après l'intervention opératoire, la fréquence de cette origine est notablement augmentée. En effet, sur nos 40 cas, le sein entre en ligne de compte 25 fois, c'est-à-dire dans plus de la moitié des observations.

Le tableau suivant, où figure le nombre des cas où tel ou tel organe intervient comme source de métastases encéphaliques, donne une vue générale de la répartition des cancers primitifs :

Seins	25 fois	62,5 %
Rectum	3	7,5
Testicule	2	5
Tibia	2	5
Corps thyroïde	1	2,5
Clitoris	1	
Lèvre inférieure	1	
Pied	1	
Mollet	1	
Œil	1	
Utérus	1	
Ovaire	1	

Le cancer qui après opération envoie le plus fréquemment des métastases dans les centres nerveux est donc celui du sein

(62 °/₀ des cas), ensuite vient celui du rectum avec 7,5 °/₀, du testicule et du tibia avec 5 °/₀. Quant aux autres localisations primitives, bien qu'elles soient intéressantes en elles-mêmes, nous ne saurions cependant nous baser sur elles pour établir un pourcentage sérieux.

Remarquons, en outre, que sur les 25 cas de tumeurs mammaires, le sein droit est intéressé 11 fois, le gauche 5 fois ; pour les 9 cas restants il n'existe malheureusement aucune indication.

Nature du cancer primitif. — Les tumeurs de nature épithéliale sont nettement prédominantes. Nous relevons en effet :

Epithéliomas	32 cas	80 °/₀
Sarcomes	6	15
Douteux	2	

Les sarcomes sont de nature et d'origine variables : le sarcome fuso-cellulaire se rencontre 3 fois : il a pour origine le pied, le mollet, le sein (1 fois) ; le sarcome globo-cellulaire ne figure nulle part, alors que nous trouvons 1 cas de sarcome à myéloplaxes issu du tibia et un cas de sarcome mélanique du globe oculaire. (A noter 1 cas de sarcome de structure douteuse développé au niveau du tibia.)

Quant aux épithéliomas, dans 24 cas ils sont d'origine mammaire et 3 fois d'origine rectale ; le reste se répartit entre le clitoris, le corps thyroïde, l'ovaire, la lèvre inférieure et l'utérus (déciduome malin).

Nous regrettons de ne pouvoir donner des détails sur le type histologique de ces tumeurs épithéliales, la majorité des auteurs n'ayant guère précisé ce point, malgré son grand intérêt.

Sexe. — Vu la prépondérance manifeste des tumeurs du sein, on ne saurait s'étonner de voir le sexe féminin occuper la première place et cela avec une forte avance.

En effet, pour 6 hommes seulement présentant des métastases encéphaliques post-opératoires, il y a 33 femmes (1 cas douteux).

D'ailleurs, les cancers siégeant au niveau des organes génitaux comprennent :

Sexe féminin :

Seins	25 cas
Clitoris	1
Utérus	1
Ovaire	1
	28

Sexe masculin :

Testicule	2 cas

c'est-à-dire que 30 fois sur 40 ou mieux dans 75 °/₀ des cas, le cancer métastatique post-opératoire des centres nerveux vient des organes génitaux. Dans 93 °/₀ de ces cas ce sont les organes génitaux féminins qui entrent en ligne de compte, alors que l'appareil génital mâle intervient dans une proportion de 7 °/₀ seulement.

Quant aux autres observations où les métastases ne relèvent pas de la sphère des organes de reproduction, et dont la fréquence n'est que de 25 °/₀, elles se répartissent ainsi qu'il suit :

Homme : 4 cas...	2 épithéliomas du rectum 1 sarcome du tibia 1 cancroïde de la lèvre
Femme : 5 cas...	1 épithélioma rectal 1 sarcome du tibia 1 sarcome du mollet 1 épithélioma du corps thyroïde 1 sarcome mélanique du globe oculaire

Il existe ici encore une prépondérance, bien que légère, du sexe féminin.

Age. — Le malade le moins âgé qui ait présenté des métastases encéphaliques post-opératoires n'avait que dix-neuf ans : il s'agit d'un sarcome du tibia chez une jeune fille (Obs. XIX) ; et le malade le plus âgé est une femme de soixante-treize ans, atteinte de cancer thyroïdien (Obs. XXXIII).

En jetant un coup d'œil d'ensemble sur nos différentes observations, nous trouvons :

De 19 à 30 ans ..... 3 cas
(il s'agit de sarcomes, dont 2 du tibia et 1 du mollet).
De 30 à 40 ans ..... 4 cas
(2 épithéliomas du sein, 1 tumeur du testicule, 1 déciduome malin).
De 40 à 50 ans ..... 16 cas
(1 sarcome mélanique de l'œil et 15 épithéliomas du sein).
De 50 à 60 ans ..... 8 cas
(5 épithéliomas du sein, 2 du rectum, 1 de l'ovaire).
De 60 à 73 ans ..... 5 cas
(1 épithélioma du clitoris, 1 du corps thyroïde, 1 du rectum, 1 de la lèvre, 1 du sein).

Dans 7 cas nous n'avons aucun renseignement concernant l'âge des malades.

En résumé, l'âge le plus propice pour la production des métastases post-opératoires au niveau des centres nerveux est la période de quarante à cinquante ans, surtout en ce qui concerne l'épithélioma du sein (qui y est représenté dans une proportion de 94 °/₀ environ, ne l'oublions pas) ; ensuite vient la période de cinquante à soixante ans (avec notamment les 3 cas d'épithéliomas rectaux).

En ce qui concerne le sarcome, nous avons vu que ses métastases encéphaliques se produisent surtout vers la période de vingt à trente ans.

En un mot, les cancers secondaires post-opératoires des centres nerveux, qu'ils dérivent des épithéliomas ou des sarcomes, se rencontrent principalement à la période de la vie où ces tumeurs existent respectivement en plus grand nombre.

CHAPITRE IV

PATHOGÉNIE

I. — *De la pénétration et de la propagation des métastases cancéreuses dans les centres nerveux*

Les deux voies de généralisation principales des métastases cancéreuses à travers l'organisme sont constituées par les vaisseaux sanguins d'une part et de l'autre par les lymphatiques. Nous laisserons ici toute discussion doctrinale sur la question de la prédominance qu'on peut attribuer à l'une ou à l'autre de ces deux voies ; et quelle que soit la valeur de la théorie de la « permeation » imaginée par Sampson Handley, théorie par laquelle il voudrait expliquer tous les faits de localisations secondaires du cancer mammaire notamment, il n'en reste pas moins acquis que la voie vasculaire est un chemin très fréquemment suivi par les embolies néoplasiques. Que bon nombre des cellules cancéreuses, surtout des cellules épithéliomateuses, déterminent parfois un processus de thrombose, qui les détruit partiellement, les travaux de quelques auteurs, tel Schmidt, l'ont bien mis en lumière ; mais toutes les cellules néoplasiques contenues dans le sang circulant ne sont pas anéanties par un pareil processus et bon nombre d'entre elles sont emportées librement dans le courant sanguin pour aller coloniser dans un organe de prédilection.

Examinons maintenant l'importance des voies vasculaire et lymphatique dans la propagation des métastases aux centres nerveux.

A) Des vaisseaux sanguins

Encéphale. — Les artères servent comme voies d'introduction vers les centres nerveux encéphaliques et la seule constatation des cellules cancéreuses dans les artères cérébrales suffit à le prouver.

Les artères de l'encéphale naissent du polygone de Willis, lequel possède une double source : le système carotidien formé par les deux carotides internes, le système vertébral constitué par les deux artères vertébrales, branches des sous-clavières.

Le système carotidien donne naissance à la cérébrale antérieure, à la cérébrale moyenne et à la choroïdienne antérieure.

Le système vertébral, après avoir donné deux séries de petites artères, les spinales postérieures et les spinales antérieures, est l'origine des cérébelleuses postérieures ; puis par l'intermédiaire du tronc basilaire il fournit les artères cérébelleuses moyennes et supérieures, et finalement les cérébrales postérieures qui résultent de la bifurcation du tronc ci-dessus.

Les deux systèmes sont réunis l'un à l'autre par les communicantes postérieures.

Les artères issues du polygone de Willis donnent elles-mêmes naissance à trois variétés de branches : les artères corticales se distribuant aux circonvolutions, les artères centrales pour les ganglions intra-cérébraux et les artères choroïdiennes destinées aux plexus choroïdes.

Sans nous lancer dans des détails anatomiques superflus, faisons remarquer que les artères centrales proviennent surtout du système carotidien, soit par l'intermédiaire de la cérébrale antérieure, soit principalement de la sylvienne.

Les artères corticales nées des trois cérébrales, après avoir gagné en se divisant la surface des hémisphères, constituent au niveau de la pie-mère un vaste réseau péri-cérébral. De ce réseau parallèle à la surface, placé à la face externe de la pie-mère et appliqué contre elle par les lamelles du tissu sous-arachnoïdien, se détache une pluie de fines artérioles gagnant

perpendiculairement la pulpe nerveuse sous-jacente, ce sont les artères nourricières destinées soit au cortex (artères courtes ou corticales), soit à la substance blanche sous-jacente (artères longues ou médullaires). Les artères courtes et longues se terminent en formant des buissons vasculaires et possèdent le caractère commun à toutes les artères intra-cérébrales d'être du type terminal. Entre les ramifications des artères médullaires centrales, qui émanent de la capsule interne et des ganglions centraux, et les artères médullaires corticales, il n'existe donc aucune communication et entre leurs deux domaines s'étend une zone neutre, mal vascularisée, occupant le centre ovale, siège fréquent de ramollissements et de formations lacunaires chez le vieillard.

Moelle. — Outre les deux spinales déjà mentionnées, elle reçoit des artères dites spinales latérales, fort nombreuses, qui naissent le long de la colonne vertébrale des artères vertébrales, cervicales ascendantes, intercostales, lombaires, sacrées et pénètrent par les trous de conjugaison pour aller constituer un riche réseau péri-médullaire.

Ce court résumé anatomique est absolument indispensable pour comprendre le mécanisme des localisations des noyaux métastatiques dans les centres nerveux cérébraux et spinaux.

Nous savons que le siège des noyaux secondaires est, par ordre de fréquence, le cerveau surtout, le cervelet quelquefois, la moelle exceptionnellement.

Des raisons d'ordre purement anatomique peuvent, selon nous, suffire à expliquer cette différence d'élection pour les trois centres. En effet, suivons la marche des embolies cancéreuses lancées par le ventricule gauche dans l'aorte. Pour aboutir à l'encéphale, elles devront suivre seulement deux voies, la voie carotidienne et la voie vertébrale. Or, les carotides constituent la première route non seulement par leur siège, mais encore par la puissance du courant sanguin qui les parcourt; tandis que les artères vertébrales, branchées secondairement sur les sous-clavières, offrent un chemin moins direct, au niveau duquel le débit sanguin est notablement plus faible. Il en résultera

donc la plus grande fréquence des embolies cancéreuses : 1° dans le cerveau en général; 2° dans la zone la plus particulièrement vascularisée par les carotides, c'est-à-dire dans le territoire des cérébrales antérieures et moyennes.

Le cervelet, dépendant des vertébrales, sera sans doute également intéressé par les embolies néoplasiques, mais cela d'une façon bien plus rare.

La moelle possède un système artériel qui lui donne peu de chances d'être envahie. Les vertébrales ne lui envoient que deux maigres vaisseaux et le reste des artères qu'elle reçoit sont des sentiers trop éloignés et trop détournés pour constituer des voies d'importation sérieuses.

En ce qui concerne le cerveau, nous avons déjà fait remarquer que les noyaux secondaires siègent surtout dans le territoire de la sylvienne : ceci s'explique aisément par la direction d'abord et par le débit ensuite de cette artère; alors que la cérébrale antérieure est de taille plus réduite et naît presque perpendiculairement de la carotide interne, la sylvienne, plus volumineuse, semble continuer la direction de cette dernière.

Dans la sphère même de la cérébrale moyenne, les embolies cancéreuses gagnent beaucoup plus souvent les circonvolutions et rarement les noyaux opto-striés, les artères centrales étant de faible diamètre et se détachant perpendiculairement du tronc principal.

Enfin, au niveau des circonvolutions, les foyers métastatiques seront ou corticaux ou sous-corticaux, selon qu'ils se développeront dans une artère nourricière courte ou longue.

Quant à la prédilection des noyaux secondaires pour l'hémisphère gauche, aucune raison anatomique ne permet de l'expliquer. Serait-elle due au travail physiologique plus actif, lié à la prépondérance fonctionnelle de la moitié droite du corps et partant à une vascularisation plus intense de cet hémisphère? Cela semble possible, sinon probable.

B) Des lymphatiques

L'existence de vaisseaux lymphatiques dans le système nerveux central est généralement niée par les auteurs, et si certains anatomistes, tels Poirier, Arnold, Mascagni, Fohmann notamment, ont pu y décrire de pareils vaisseaux, ce sont là des faits sans doute intéressants à enregistrer, mais sur lesquels on ne saurait s'appuyer pour édifier une théorie d'invasion lymphatique des centres nerveux, même à titre exceptionnel, vu que l'existence de ces vaisseaux est mise en doute par nombre d'anatomistes.

C) Du liquide céphalo-rachidien et des gaines périvasculaires

Le liquide céphalo-rachidien, on le sait, remplit les espaces sous-arachnoïdiens du crâne et du rachis et entoure ainsi l'axe encéphalo-médullaire sur tout son pourtour et dans toute son étendue. Ces espaces, limités d'un côté par l'arachnoïde viscérale, de l'autre par la pie-mère, sont traversés par de nombreuses artères et veines qui, pénétrant ensuite dans la pie-mère et la substance nerveuse, entraînent avec elles des gaines lymphatiques périvasculaires remplies de liquide céphalo-rachidien, lesquelles les accompagnent jusqu'à leur transformation en capillaires vrais.

Nous avons déjà décrit ces gaines et avons fait remarquer leur invasion fréquente par des amas de cellules néoplasiques, dans des cas notamment où la lumière des vaisseaux restait absolument indemne.

La conclusion naturelle qui s'impose est donc que les espaces de Virchow-Robin jouent un rôle des plus importants dans la dispersion des cellules cancéreuses au milieu de la pulpe nerveuse, et comme ils dépendent en somme des espaces sous-arachnoïdiens, ce rôle se trouve finalement revenir à ces derniers.

Il ne nous appartient point de traiter ici la question intéres-

sante des méningites cancéreuses; cependant notre sujet nous amène à l'effleurer.

Le liquide céphalo-rachidien constitue pour les éléments néoplasiques un milieu de prolifération active. Si donc des foyers cancéreux développés au niveau du cortex ou de la dure-mère viennent à y faire issue, il en résultera une dissémination de leurs cellules qui pourront aller se localiser en des points divers de l'axe cérébro-spinal.

Siefert, se basant sur l'examen de quatre cas de métastases d'épithéliomas et de déciduomes malins dans l'encéphale, croit pouvoir diviser en trois phases le processus de l'invasion du système nerveux central par les cellules cancéreuses. Dans une première phase, des tumeurs, arrivées par la voie sanguine et localisées pour la plupart à la limite des substances corticale et médullaire, se développent, croissant également vers les deux directions. Dans une deuxième phase, quelques nodules atteignent la surface corticale, les trabécules épithéliomateuses s'insinuent entre les feuillets de la pie-mère, rompent finalement cette dernière et font irruption dans l'espace sous-arachnoïdien ; les éléments néoplasiques se développent alors soit en surface d'une façon continue, soit par invasion à distance, par suite dans ce dernier cas de la dislocation des travées de cellules cancéreuses. Dans une troisième phase enfin il se produit l'invasion et l'érosion des substances encéphalique et médullaire, ainsi que des nerfs au niveau de leurs points d'origine.

Stanley Barnes, sans être aussi dogmatique que Siefert, s'appuyant sur quelques observations personnelles, décrit un processus un peu différent: « Si, dit-il, une tumeur se développant dans le noyau caudé ou dans quelqu'autre partie du cerveau, arrive par hasard à proliférer vers les cavités ventriculaires, elle peut infecter le liquide céphalo-rachidien. Des tumeurs métastatiques pourront alors apparaître dans les régions suivantes : *a)* les parois des ventricules latéraux, des troisième et quatrième ventricules; *b)* l'espace sous-arachnoïdien au niveau de la base du crâne; *c)* la pie-mère et les méninges autour de la moelle; *d)* les ganglions spinaux et la cauda

equina ». L'auteur fait remarquer que les régions occupées par les noyaux cancéreux « correspondent exactement avec celles qui présentent des lésions inflammatoires lors d'une méningite succédant à la rupture d'une tumeur tuberculeuse du cerveau. »

A côté de ces deux savants, d'autres tels Knierim, Curschmann, Heyde, Heimann admettent un autre mécanisme. Ils auraient constaté, en effet, dans un cas de cancer de l'estomac l'invasion du liquide céphalo-rachidien médullaire par l'intermédiaire des nerfs sacrés, et dans un cas de carcinome du poumon l'extension du néoplasme à la cavité rachidienne par la voie des nerfs intercostaux.

Quoi qu'il en soit, la pénétration des cellules cancéreuses dans le liquide céphalo-rachidien aide puissamment à leur dispersion en surface pour donner naissance à des phénomènes de méningite.

Mais on a trop négligé, selon nous, un autre mode de propagation, se faisant en profondeur le long des gaines périartérielles surtout et qui aide puissamment au développement de nodules néoplasiques dans la masse cérébrale. Grâce à ces gaines, la substance corticale et surtout la substance médullaire des centres nerveux peuvent être envahis par un nombre variable de noyaux secondaires. Les observations de Benda-Lilienfeld, de Saxer, de Scholz, de Rehn, de Marchand, d'Hoffmann, de Heinemann, de Sabrazès, de Buchholz, de Westenhöffer nous donnent de ce processus toute une série de faits précis. Dans le cas de Buchholz notamment, nous observons le rôle important de ces gaines adventicielles qui, pénétrées par les cellules épithéliomateuses issues d'un gros foyer néoplasique situé en plein tissu nerveux, les dispersent en tous sens dans la pulpe cérébrale sous forme d'innombrables nodules, souvent microscopiques, semés tout autour du noyau principal. En passant en revue les observations rapportées par tous les auteurs ci-dessus on peut assister à tous les degrés de développement du nodule cancéreux périvasculaire : celui-ci, d'abord réduit à quelques rares cellules, s'accroît progressivement, brise la paroi adventicielle qui l'enserre et envahit la substance cérébrale environnante.

Comme, d'autre part, ces gaines périvasculaires sont toujours plus développées sur les artères que sur les veines, il en résulte que la propagation des cellules cancéreuses directement ou indirectement est régie d'une façon prédominante par la disposition de la vascularisation artérielle des centres nerveux.

II. — *Du rôle des opérations dans la production des métastases encéphaliques*

Les cancers secondaires de l'encéphale peuvent: 1° résulter d'une métastase ayant eu lieu avant l'opération et restée jusque là latente; 2° se produire après l'opération par suite d'un noyau secondaire ou d'une récidive locale.

Examinons séparément ces deux points de vue:

A) Avant l'opération

Les cas de Marc Leconte (Obs. XXII), de Pic et Gautier (Obs. XX), de Rey (Obs. VIII), de Scherer (Obs. XXXIX) nous semblent entrer dans cette catégorie. Dans leurs observations, les symptômes de tumeur cérébrale se déclarèrent en moins de trente jours après l'opération, et cela avec beaucoup de netteté et d'intensité.

La tumeur cérébrale, constituée avant l'intervention du chirurgien, n'avait alors manifesté sa présence par aucun signe évident: elle était demeurée latente. Or faut-il voir dans cette transformation post-opératoire une conséquence directe de l'acte chirurgical? Il convient, selon nous, de répondre avec circonspection; car si, d'une part, on peut admettre l'influence néfaste de l'exérèse donnant un « coup de fouet » aux noyaux métastatiques pour activer brusquement leur croissance, il n'est d'autre part nullement prouvé que sans l'opération la tumeur secondaire, restée jusque là latente, n'eût point manifesté sa présence dans le même laps de temps.

Ce dernier raisonnement, toutefois, nous paraît un peu spécieux; l'acte opératoire, on doit le reconnaître, intervient pour

favoriser le développement des métastases, et cela surtout par le choc souvent considérable qu'il détermine chez le patient, choc qui diminue notablement la résistance de l'organisme et provoque indirectement une recrudescence d'activité au niveau des foyers cancéreux secondaires.

Doit-on, avec Ehrlich, chercher une autre explication dans la fameuse théorie de l'*athrepsie*? D'après Ehrlich, en effet, une tumeur cancéreuse, obtenue par greffe sur une souris, a besoin pour se développer d'une substance x, fabriquée par l'organisme de cette souris, et cette substance est consommée par la tumeur au fur et à mesure de sa production. Si, outre la première tumeur déjà bien développée depuis quelque temps, nous essayons de faire un second greffon, métastase artificielle, celle-ci pour se développer aura besoin de la même substance x. Mais les deux néoformations sont inégalement partagées pour la lutte. Le premier greffon, en effet, devenu grosse tumeur, a contracté des connexions vasculaires anciennes et puissantes avec l'organisme de l'animal et il y puise l'aliment qu'il recherche avec avidité. Le deuxième greffon n'a pas encore de connexions vasculaires; pour les établir, il faut qu'il se développe et qu'il absorbe d'abord par osmose la substance x. Mais toute cette substance est drainée par les tentacules puissantes de la grosse tumeur, et, faute d'organe de préhension, le second greffon meurt de faim : il succombe athrepsique dans la lutte.

Lorsqu'on extirpe dans les conditions ordinaires une tumeur à une souris, alors que le semis viscéral métastatique (pulmonaire surtout, chez la souris) a eu lieu, on supprime brusquement les innombrables tentacules qui épuisaient la substance x au fur et à mesure de sa production : les cellules néoplasiques restantes peuvent alors avoir leur part et les métastases se développent.

Pierre Marie et J. Clunet, après une série d'expériences entreprises dans ce but, croient pouvoir confirmer cette théorie de l'athrepsie.

Notons qu'avant Ehrlich, Haaland et Bashford avaient déjà remarqué sans l'expliquer que le semis viscéral microscopique,

lequel existe dans presque tous les cas de cancer chez la souris, ne proliférait jamais sans qu'il y eût extirpation préalable du noyau primitif. En revanche, Murray fit la constatation en quelque sorte inverse : il observa de gros noyaux métastatiques chez des souris n'ayant jamais été opérées, alors que d'autres, après une ou plusieurs opérations, ne présentaient que de petits noyaux.

Sans entrer plus avant dans la discussion de cette théorie, disons que : 1° Elle n'explique pas tous les faits expérimentaux (notamment ceux de Murray, de Marie et Clunet); 2° les expériences de Bashford l'ont ruinée (cet auteur, en effet, a constaté que si l'on greffe à un animal un fragment de sa propre tumeur, sans enlever celle-ci en totalité, le succès est de règle); 3° elle n'explique presque pas les faits cliniques.

En effet, que le développement rapide, à la suite d'une opération, d'un noyau secondaire encéphalique, par exemple, resté jusque là latent, puisse être attribué à l'absorption plus abondante de la substance x d'Ehrlich, alors utilisable, nous pourrions à la rigueur l'admettre. Mais comment comprendre avec cette théorie le mécanisme des récidives tardives, dont il existe des exemples remarquables dans la littérature médicale : ne serait-ce que ceux de Jordan rapportant l'observation d'un cancer du sein et d'un cancer de la langue récidivant dix-neuf ans après leur extirpation; de Heurteaux, signalant l'apparition de noyaux cancéreux trente ans après l'exérèse d'un cancer mammaire; de Stock, relatant des métastases se déclarant vingt-quatre ans après l'ablation d'un carcinome également mammaire; de Gouley, signalant la production de foyers secondaires quarante ans après l'opération d'un épithélioma; de Gutmann (Obs. XL), observant un noyau secondaire encéphalique développé dix-huit ans après l'opération d'une tumeur ovarienne ?

« Si la doctrine de l'athrepsie correspondait à la réalité, la prétendue substance favorisante étant rendue disponible en grande quantité après l'opération, toutes les récidives devraient être immédiates et toute tumeur qui ne récidiverait pas immédiatement devrait être définitivement guérie ». Cette critique de

P. Delbet nous paraît jusqu'à nouvel ordre être des plus justes et nous servira de conclusion.

B) Après l'opération

Le plus souvent, les noyaux cancéreux post-opératoires des centres nerveux se développent après l'opération, et cela un temps variable après elle.

Si nous cherchons à établir, d'après nos observations, l'intervalle de temps écoulé entre la date de l'intervention chirurgicale et celle de l'apparition des premiers symptômes nets de tumeur encéphalique, nous trouvons :

Quelques jours	2 fois
1 mois	2
5 mois	3
8-9 mois	2
1 an	3
1 an 1/2	2
2 ans	8
3 ans	4
4 ans	1
8 ans	1
18 ans	1
24 ans	1

Ainsi, au cours de la première année qui suit l'acte chirurgical, nous rencontrons 12 cas de tumeurs secondaires encéphaliques, au cours de la seconde année 10 et de la troisième 4. Ce n'est qu'à titre exceptionnel que l'on voit la date d'apparition de ces foyers reculée à huit ans (Obs. XXXIV), à dix-huit ans (Obs. XL), à vingt-quatre ans (Obs. XXIII).

Les métastases encéphaliques post-opératoires sont donc d'autant plus fréquentes qu'on se rapproche de la date de l'opération et elles se déclarent surtout dans le courant des trois années qui la suivent.

Origine des métastases post-opératoires. — Or d'où viennent ces noyaux qui se développent ainsi dans l'encéphale un à trois ans après une opération de cancer ? Ils ne peuvent guère provenir que de deux sources : une récidive locale ou un noyau secondaire.

a) Récidive locale. — Le cancer à ses débuts est une affection locale ; si l'extirpation chirurgicale survient avant toute extension, elle enlève tout le territoire envahi par les cellules cancéreuses et la guérison est définitive. Quand l'intervention n'a lieu qu'après la dissémination des éléments néoplasiques, quand elle n'intéresse pas toute la zone où ils sont dispersés, la récidive est possible et l'infiltration locale préalable des tissus a tout autant de part dans leur production que l'ensemencement de la plaie par le chirurgien, qui, faute de précautions, aura répandu à sa surface les cellules vivaces de la tumeur.

Les noyaux de récidive locale apparaissent un temps variable après l'intervention chirurgicale (d'ordinaire six mois, un an ou deux ans en ce qui concerne le sein), les cellules émigrées dans les tissus environnants pouvant y demeurer plus ou moins longtemps sans manifester cliniquement leur présence et se développer ultérieurement en une tumeur aussi maligne que leur génératrice, d'où partiront de nouveaux éléments de généralisation.

Nombreuses cependant sont nos observations où il n'existe aucune récidive locale concomitamment avec le noyau encéphalique. Sur nos 40 cas, en effet, nous notons 26 fois l'absence de toute récidive locale, et 13 fois seulement sa présence (1 cas douteux) ; c'est-à-dire que 65 °/₀ des cas de cancers secondaires post-opératoires des centres nerveux ne s'accompagnent pas de récidive locale.

b) Noyaux secondaires. — Force nous est, pour trouver une origine à ces métastases, d'admettre l'existence d'autres noyaux secondaires développés soit *avant,* soit *après* l'opération.

Dans nos observations, il existe bien dans 26 cas de cancers encéphaliques d'autres noyaux de généralisation dans l'organisme ; mais dans 11 cas ces derniers font absolument défaut ;

et qui plus est dans les cas de Geoffroy (Obs. IV), de Weeden-Cooke (Obs. V), de Roux et Boyer (Obs. XXX), de Rey (Obs. VIII), de Percy Smith (Obs. XII), de Beadles (Obs. II), de Buchholz (Obs. XVII), de Sabrazès (Obs. XXIV et XXV), non seulement on ne découvre de noyau secondaire dans aucun autre organe sauf l'encéphale, mais encore on ne rencontre pas le moindre signe de récidive locale.

Comment expliquer l'origine des métastases encéphaliques dans ces derniers cas ? Il ne peut guère, selon nous, exister que deux solutions : *a)* ou les autres noyaux secondaires sont passés inaperçus ; *b)* ou les cellules cancéreuses ont envahi les centres nerveux par embolie directe.

Or toute métastase se dirigeant vers l'axe cérébro-spinal par la voie sanguine artérielle, que l'embolie néoplasique vienne par le système cave directement ou indirectement par le système porte, est obligée de traverser les poumons (sauf cependant les cas d'ailleurs exceptionnels où un carcinome de l'œsophage, par exemple, fait irruption dans une carotide). Il s'ensuit naturellement que l'appareil pleuro-pulmonaire devra être fréquemment le siège des noyaux secondaires intermédiaires entre le cancer primitif et l'encéphale.

Les faits cependant ne semblent pas donner tout à fait raison à cette théorie : sur le total des cas recueillis par nous, les poumons ne sont intéressés que 19 fois, alors que 19 fois également ils sont considérés comme indemnes (2 cas douteux).

Mais de ce que l'on ne constate point de noyaux secondaires dans les poumons lors de l'autopsie (et encore devons-nous accepter avec circonspection les résultats fournis par les auteurs, les nodules cancéreux pouvant parfaitement passer inaperçus du fait de leur faibles dimensions, parfois microscopiques, comme Schmidt entre autres l'a démontré), doit-on forcément conclure que les cellules néoplasiques ne les ont point traversés ? Les éléments cancéreux peuvent, en effet, parfaitement circuler dans les mailles des capillaires pulmonaires sans s'y arrêter. C'est là notamment le cas, croyons-nous, lors d'une opération où, par suite des manœuvres exercées au niveau de la tumeur, les boyaux

épithéliomateux se trouvant disloqués, les cellules cancéreuses s'essaiment à l'état isolé dans le sang circulant, emportées par les conduits veineux.

Quoi qu'il en soit, nous ne saurions nullement admettre, comme le font certains auteurs, qu'une embolie cancéreuse s'engageant par la voie lymphatique puisse franchir non seulement une, mais encore deux ou trois étapes ganglionnaires pour aboutir directement dans le courant veineux, après ce chemin inextricable. Sur quoi se basent-ils pour appuyer une pareille théorie ? Est-ce sur le volume, sur l'aspect, sur la consistance des ganglions examinés macroscopiquement le plus souvent ? Nous savons trop les causes d'erreur de cet examen pour insister plus longuement sur sa valeur ; nous renvoyons notamment aux travaux de Bezançon et Labbé, de Gussenbauer et de Ziegler pour plus de détails sur cette question des adénopathies cancéreuses, et nous croyons devoir écarter jusqu'à nouvelle preuve ce mécanisme de propagation directe par la voie lymphatique.

En consultant les statistiques de Riechelmann, nous voyons que ce sont justement les cancers donnant le plus fréquemment des foyers secondaires au niveau des poumons qui fournissent le plus de métastases encéphaliques. C'est ainsi que le sein envoie 48,27 °/₀ de ses métastases dans l'appareil pulmonaire, le rectum 7,7 °/₀, l'ovaire 7,14 °/₀, l'utérus 4,66 °/₀, etc.

Cependant les poumons, quant à eux, n'envoient que 10,80 °/₀ de leurs métastases dans le système nerveux central, d'où cette conclusion très importante : l'invasion des poumons par des noyaux cancéreux est loin d'être liée à la formation ultérieure de nodules secondaires encéphaliques. Ces organes, par un mécanisme de filtration, semblent jouer vis-à-vis des centres nerveux en particulier, sinon de l'organisme en général, un rôle de protection semblable à celui de la glande hépatique, les uns arrêtant les embolies cancéreuses du système cave, l'autre, celles du système porte.

Les cellules néoplasiques arrivant dans les poumons peuvent donc se comporter, selon nous, de trois manières différentes :

1° Ces éléments traversent les capillaires pulmonaires, passent

dans les veines pulmonaires et sont lancés directement dans le courant artériel qui les transporte dans d'autres viscères, notamment dans l'encéphale (ce qui a lieu dans la moitié de nos cas apparemment).

2° Ces éléments, après s'y être développés sous forme de nodules microscopiques ou macroscopiques, constituent des foyers d'où partent des métastases gagnant la voie artérielle (dans la moitié de nos cas il existe de ces noyaux macroscopiques, quant aux microscopiques on les ignore).

3° Ces éléments sont détruits par un processus de thrombose (Schmidt) ou donnent lieu à des noyaux cancéreux qui, non seulement, n'envoient aucune métastase encéphalique (ce qui semble être la très grande majorité des cas) mais encore peuvent ne pas donner des foyers de généralisation dans d'autres organes.

Quant au mécanisme du courant lymphatique rétrograde mis en honneur par Hayem, Géraudel, Recklinghausen, Cunéo, S. Handley, etc., la connaissance des lymphatiques du système nerveux central est trop défectueuse pour nous permettre ici d'étayer cette conception sur une base solide et vraiment scientifique.

CHAPITRE V

SYMPTOMATOLOGIE — DIAGNOSTIC

I. — *Symptomatologie*

Nous nous voyons, contrairement à notre intention première, dans la nécessité de ne point donner à cette partie de notre thèse toute l'étendue qui lui revient.

En effet, en examinant avec soin nos observations, nous avons constaté qu'elles étaient dans la majorité des cas trop incomplètes en renseignements cliniques (qui dans certaines font complètement défaut), pour pouvoir en tirer un parti utile.

En second lieu, dans la plupart d'entre elles, les symptômes présentés par les malades relèvent de la séméiologie générale des tumeurs intra-craniennes et par suite ne présentent rien de bien remarquable. Les études magistrales de Duret, de Raymond, d'Auvray, parmi les nombreux auteurs qui se sont occupés de la question des tumeurs cérébrales, sont d'ailleurs beaucoup trop connues pour insister sur ce sujet.

Notons cependant quelques détails intéressants recueillis au cours de notre travail.

Dans un cas, celui de Huber (Obs. XXXI), la tumeur cancéreuse encéphalique resta latente : il s'agissait d'un noyau métastatique occipital d'un sarcome à myéloplaxes. Dans les observations de Percy Smith (Obs. XII) et de Rénon et Tixier (Obs. XIII), la maladie évolua sous la forme d'une paralysie générale progressive : dans ces deux cas, les noyaux secondaires, issus d'un cancer du sein, s'étaient développés au

niveau de la couche optique droite d'une part (Obs. XIII), et d'autre part dans l'hémisphère droit presque complètement envahi par un foyer métastatique et dans le lobe frontal gauche (Obs. XII).

Il est souvent difficile de localiser exactement une tumeur encéphalique, vu les phénomènes d'irritation et de compression de voisinage qu'elle peut déterminer. A ce propos, Ménétrier et Bloch nous fournissent un exemple assez typique (Obs. IV). La malade qu'ils soignaient présentait, outre une torpeur extrême et une hémiplégie flasque du côté droit, une ophtalmoplégie gauche des plus nettes, se manifestant par du ptosis, du strabisme externe, de la mydriase avec immobilité complète de la pupille, en somme tous les signes d'une paralysie complète du moteur oculaire commun. On porta le diagnostic : syndrome de Weber dû à une localisation cancéreuse dans le pédoncule cérébral. Or, à l'autopsie, on ne constata absolument aucune lésion ni au niveau de ce pédoncule ni à la base du crâne; mais dans le lobe temporal, il existait une tumeur volumineuse, laquelle, par un prolongement faisant saillie à la face inférieure, venait écraser le tronc de l'oculo-moteur commun, déterminant ainsi de l'ophtalmoplégie directe, alors que sa face supérieure refoulait et comprimait la capsule interne, produisant l'hémiplégie croisée.

Notons enfin l'observation intéressante du professeur Sabrazès (Obs. XXV), où un noyau cancéreux secondaire à une tumeur du sein s'était localisé à la base de l'encéphale entre les deux pédoncules cérébraux et s'étendait jusqu'aux couches optiques. Les symptômes présentés par la patiente consistaient, en plus d'une céphalée occipitale rebelle, de vomissements du type cérébral, d'une profonde torpeur intellectuelle et d'un affaiblissement très accentué de la mémoire, en un syndrome pédonculaire caractérisé par du ptosis à gauche, avec une diplopie légère, de la dysarthrie (difficulté et lenteur dans l'articulation des mots), une grande faiblesse des membres inférieurs entraînant l'impossibilité de la station debout. Finalement, la malade mourut dans un état comateux.

Si, malgré les difficultés dues à l'insuffisance de la majorité des observations, nous essayons de faire un résumé des types cliniques de nos cas de cancers secondaires des centres nerveux, nous obtenons :

Symptômes diffus de tumeur cérébrale.....	11 cas
Hémiplégie.....	12
Epilepsie jacksonienne.....	1
Paraplégie, hémiplégie double.....	2
Forme psycho-paralytique.....	2
Forme pseudo-paralysie générale.....	1
Latence.....	1
Syndrome cérébelleux.....	1
Syndrome pédonculaire.....	2
Forme syphilis cérébrale.....	1
Forme méningite tuberculeuse.....	1
Pas de renseignements.....	4

Nous n'avons pas cru devoir reproduire un tableau détaillé mettant en regard les symptômes et les lésions, tellement la clinique ou les données d'autopsie de la plupart des observations sont vagues.

Cependant, le caractère vraiment propre à ces cancers secondaires encéphaliques, c'est leur grande rapidité d'évolution : la plupart des malades meurent durant la première année de leur affection et quelques-uns même dans les tout premiers jours, tels ceux de G. Schlieben (Obs. XXXVI) et de Scherer (Obs. XXXIX), qui succombèrent en moins de six jours.

Voici, d'ailleurs, les résultats fournis par nos 40 cas, concernant la durée de la maladie :

Morts dans la première année.....	16 cas
Morts dans la deuxième année.....	4
Morts dans la troisième année.....	1
Morts dans la quatrième année.....	4
Pas de renseignements.....	16

Or, à part cette évolution assez caractéristique, existe-t-il quelques symptômes liés à la nature cancéreuse de la tumeur encéphalique ?

Après avoir analysé avec précaution nos observations, nous n'avons rien découvert de particulier. Les troubles psychiques, notamment, n'offrent rien de bien spécial et demeurent dans le cadre qui leur est assigné dans la symptomatologie des tumeurs intra-craniennes en général. Pfeifer, dans un travail récent fait dans la clinique du professeur Anton (de Halle), après avoir démontré que ces troubles psychiques, contrairement à l'idée courante, ne sont pas spéciaux aux tumeurs du lobe frontal, leur attribue simplement comme étiologie l'augmentation de la tension intra-cranienne. Il ne lui semble pas, en outre, qu'une action toxique provenant de la tumeur y joue un rôle véritable, le principal facteur paraissant être surtout constitué par une prédisposition individuelle mise en jeu par la présence de la tumeur.

Telle n'est pas cependant l'opinion d'Elzholz qui, après avoir prouvé l'origine toxique des troubles mentaux (confusion mentale, manie, paralysie générale) chez les cancéreux, conclut que le plus souvent les phénomènes psychiques ne se déclarent qu'en *cas de métastases encéphaliques*.

II. — *Diagnostic*

A) **Diagnostic clinique**. — Le véritable point de repère qui mettra sur la voie du diagnostic, est l'opération antérieure subie par le patient.

Gallavardin et Varay, dans leur intéressant travail, publié dans la *Revue de médecine,* sont d'avis que : « Chez un cancéreux, même en l'absence de phénomènes jacksoniens nets, de céphalée violente, de vomissements, de troubles oculaires, on devra toujours, en présence d'une aphasie, d'une hémiplégie, même d'apparence banale, discuter l'hypothèse d'une généralisation cancéreuse. »

Cette décision nous paraît sage, mais encore vaut-elle la peine d'être précisée.

Du fait qu'un cancéreux présente des manifestations cérébrales, doit-on, en effet, conclure forcément à une généralisation encéphalique? Nous ne le pensons pas, pour la bonne raison qu'un foyer cancéreux peut agir à distance sur les centres nerveux par ses substances toxiques, comme l'ont signalé notamment G. Lubarsch, Sirleo, Klippel, Finkelnburg, Nonne, Siefert, Dupré et Devaux. Adamkiewicz de son côté a même essayé de confirmer expérimentalement l'action de la toxine cancéreuse sur l'encéphale; mais malheureusement ses expériences sont en contradiction avec celles de Geissler et de Wagner.

Quoi qu'il en soit, les extraits cancéreux possèdent une activité réelle, cela n'est point douteux (voir à ce sujet les travaux de Roger et Girard-Mangin, bien qu'ils soient en opposition avec ceux de Bruschettini et Barlocco).

Spiller et Weisenburg, partisans résolus de la toxémie carcinomateuse, sont d'avis qu'elle peut se manifester de façons bien différentes: coma, apathie mentale, troubles psychiques, hémiplégie, monoplégie, convulsions généralisées ou du type jacksonien, symptômes bulbaires se manifestant parfois par de l'atrophie ou de la paralysie de la langue et du voile du palais, de la difficulté de la parole et de la déglutition avec écoulement de la salive, troubles des différents nerfs craniens. « Et en somme, concluent-ils, on peut dire que les symptômes d'intoxication relevant du cancer peuvent être aussi variés que les symptômes qu'on rencontre dans l'hystérie ou dans la syphilis. »

Après cette énumération ils ajoutent: « On doit reconnaître que le diagnostic du carcinome du système nerveux central est très difficile. »

Mais pour nous tirer de ce mauvais pas, Spiller et Weisenburg nous fournissent cependant un moyen: « Toutes les fois, nous conseillent-ils, qu'un cancer se déclare dans un viscère quelconque, tout symptôme nerveux qui se produit par la suite doit immédiatement faire penser à une métastase au niveau du système nerveux central. »

Cette façon de se sortir d'embarras est habile, sans doute, mais elle ne résout nullement la question posée: le diagnostic clinique

sur une base solide d'un cancer secondaire au niveau de l'axe encéphalo-médullaire. La même obscurité règne, du reste, dans le domaine des tumeurs intra-craniennes en général; si les syndromes établis par Duret permettent souvent de porter un diagnostic assez précis il n'en est cependant pas toujours ainsi, les syndromes ci-dessus présentant des formes cliniques variables: formes passagères, formes primitives, formes latentes, etc., etc.

Sans entrer dans le dédale de ce sujet complexe, qui ne relève, du reste, pas de notre travail, et nous basant sur nos seules observations, nous ferons remarquer que dans la majorité des cas la présence des noyaux cancéreux dans les *centres nerveux* se manifeste par des symptômes appartenant aux syndromes communs et localisateurs des tumeurs intra-craniennes. Leur nature exacte doit être soupçonnée du fait de l'opération antérieure. Celle-ci, nous l'avons vu, remonte le plus souvent à deux ou trois ans auparavant. Le doute cependant est parfois permis: témoin le cas de Gutmann (Obs. XL). La malade dont il s'agit dans cette observation avait été opérée dix-huit ans auparavant pour une tumeur ovarienne. Les symptômes éclatèrent brusquement avec toute l'apparence d'une hémiplégie par hémorragie cérébrale: diagnostic qui fut, du reste, porté. A l'autopsie on constata la nature réelle de la lésion: c'était un noyau cancéreux secondaire du cerveau, accompagné, en outre, d'autres noyaux de généralisation dans le poumon, le foie, les reins, les capsules surrénales.

Dans les cas de ce genre, bien que la nature de la tumeur primitive soit reconnue, il existe une telle distance entre la date de l'opération et celle de l'apparition des symptômes de métastases encéphaliques, que la signification réelle de ceux-ci peut être aisément méconnue.

Notons, à un autre point de vue, l'observation de Lagane (Obs. I), où une femme, syphilitique depuis huit ans, présenta des manifestations de tumeur cérébrale dix-huit mois après l'ablation d'un sein pour néoplasme. On porta le diagnostic de syphilis cérébrale, alors qu'il s'agissait bel et bien d'un noyau cancéreux secondaire du lobe occipital. En face de pareils ma-

lades on ne saurait trop s'entourer de précautions : la réaction de Wassermann et le traitement antisyphilitique d'épreuve (mercure ou 606) peuvent rendre de grands services.

L'analyse du liquide céphalo-rachidien aide parfois au diagnostic de tumeur cancéreuse encéphalique, notamment par la présence d'éléments néoplasiques assez caractéristiques (grande taille, noyau irrégulier souvent bourgeonnant, figures de caryokinèse,....) qu'on peut y constater (Widal et Abrami, Rindfleisch, Stadelmann, Sicard, Dufour, Lœper et Crouzon, Léri et Catola, Facchini, etc.). Dernièrement encore Guillain et Verdun, Carnot et Baufle, Lenoir insistaient sur l'importance de cette analyse. Elle s'impose particulièrement dans les cas de tumeurs intra-craniennes à manifestations méningitiques, où les caractères physico-chimiques et surtout cytologiques du liquide peuvent être d'une utilité primordiale. Mais cependant dans l'immense majorité des cas il n'existe, à part l'hypertension, qu'une lymphocytose légère sans grande importance.

Selig (de Berlin) et Tietze (de Breslau) se sont cru autorisés à pratiquer, après localisation approximative de la tumeur cérébrale, une ponction cérébrale exploratrice, après forage cranien (d'après le procédé préconisé par Neisser et du reste recommandé par Wernicke, Pfeifer et Knapp). Par ce moyen ils ont pu ramener des parcelles de tissu néoplasique et faire un diagnostic précis. Cette méthode, quelle que soit sa valeur, est à rejeter complètement, car, outre les dangers sérieux qu'elle fait courir au malade, comme l'hémorragie et l'infection, le diagnostic localisateur d'un foyer secondaire est-il toujours exact, à moins toutefois qu'il ait pu être nettement radiographié?

B) **Diagnostic anatomo-pathologique.** — La seule constatation d'un sarcome ou d'un épithélioma encéphalique chez un sujet ayant été opéré jadis pour une tumeur de cette nature suffit-elle à faire conclure qu'il a succombé à une métastase?

Dans la majorité des cas, il est vrai, le fait sera exact ; mais encore ne faudra-t-il pas oublier l'existence du sarcome primitif et surtout de l'épithélioma primitif de l'encéphale.

Le sarcome primitif se déclare à l'âge adulte ou avancé ; son siège de prédilection est au niveau des méninges; il est donc extra-hémisphérique, énucléable et comprime seulement la face externe du cerveau. Notons cependant qu'il se développe parfois en pleine substance nerveuse, aux dépens des travées de la pie-mère.

La question des épithéliomas est plus importante. Raymond et Cestan, Saxer, Spät et dernièrement Boudet et Clunet leur ont consacré des travaux intéressants. D'après ces auteurs, les tumeurs épithéliales primitives se développent aux dépens de l'épendyme et surtout des plexus choroïdes. Ils ont un début le plus souvent ventriculaire, et de là ils envahissent la substance nerveuse. Histologiquement, ils sont caractérisés par un aspect papillomateux spécial, dû à la présence d'axes conjonctivo-vasculaires sur lesquels repose un épithélium de revêtement composé de cellules cylindriques hautes, en palissade. Au milieu de la tumeur on rencontre çà et là des formations kystiques à contenu hyalin, d'aspect colloïde, lui donnant une certaine ressemblance avec le cylindrome.

Quant au chordome malin de Ribbert, qu'on pourrait parfois confondre avec une tumeur secondaire de la base du cerveau, voici, d'après Frenkel et Bassal, ses principaux caractères : elle prend naissance au niveau de la suture sphéno-occipitale, se développant là aux dépens d'un reste de la chorde dorsale de l'embryon ; histologiquement il offre un aspect de plasmode réticulé, lequel est formé par des cellules qui, d'abord jeunes, possèdent un protoplasma granuleux et foncé, et subissent ensuite progressivement une évolution vacuolaire.

Pour ce qui est des autres tumeurs primitives des centres nerveux, tels les gliomes dans toute leur variété, les cérébromes, les psamomes, cholestéatomes, périthéliomes, lipomes, myxomes, etc., et les différentes formes de fibromes, notamment ceux de l'angle ponto-cérébelleux, leurs caractères macroscopiques, leurs sièges, leurs rapports et surtout leurs structures microscopiques sont trop nets pour prêter à une confusion avec les noyaux cancéreux secondaires.

CHAPITRE VI

PRONOSTIC — TRAITEMENT

Le pronostic des cancers secondaires post-opératoires des centres nerveux semble en quelque sorte fatal : la majorité des malades meurent durant la première année de leur affection et les plus longues survies ne dépassent pas quatre ans.

Est-ce à dire pour cela qu'il faille abandonner le patient à son triste sort et ne rien faire sinon pour tâcher de le guérir, du moins pour le soulager?

I. **Opérations curatives**. — Une des premières opérations de la chirurgie cérébrale eut pour objet un noyau carcinomateux, consécutif à une tumeur du sein ; elle eut pour auteur Mac Ewen ; et, « chose remarquable, nous dit Duret, la malade huit ans après l'opération, en bon état vivait encore. »

Or, pour qu'un noyau cancéreux secondaire de l'encéphale présentât quelque chance de guérison par l'intervention chirurgicale, il faudrait que le malade, indemne de récidive locale et de toute généralisation viscérale (ce qui est souvent fort difficile à vérifier), possédât dans les centres nerveux une tumeur opérable, c'est-à-dire unique, abordable, pas trop volumineuse et autant que possible encapsulée.

Le cas s'est-il trouvé réalisé dans nos observations? En examinant parmi ces dernières celles ne comportant qu'un foyer encéphalique, sans autres récidives ni locales ni à distance, nous ne trouvons guère que le cas de Geoffroy (Obs. VI) : il ne comporte qu'un seul noyau métastatique situé dans l'hémisphère droit,

adhérent à la dure-mère ; et encore ne sommes-nous pas renseigné sur la taille exacte de la tumeur !

Le traitement curatif reste donc nul et toute thérapeutique de l'affection ne peut être que palliative.

Ce qu'il importe surtout de combattre, ce sont les symptômes pénibles de l'hypertension cérébrale : les moyens médicaux étant sans effets réels, nous devons recourir aux moyens chirurgicaux.

II. **Opérations palliatives**. — Celles-ci comprennent : la trépanation décompressive, la ponction lombaire, la ponction ventriculaire.

a) La *trépanation décompressive*, préconisée par Horsley, constitue sans aucun doute la meilleure intervention quand on peut la pratiquer, et Lucas-Championnière, Sänger, Krause la considèrent avec raison comme le traitement de choix. Elle amène, en effet, la disparition de la céphalée et des troubles oculaires (l'œdème papillaire disparaît, l'acuité visuelle tend de nouveau vers la normale), calme certaines formes d'épilepsie, ainsi que les vertiges et les troubles moteurs.

Velter, dans un article récent, où il confirme les effets merveilleux de cette craniectomie sur le syndrome d'hypertension intra-craniennne, recommande l'opération en deux temps : le deuxième temps, c'est-à-dire l'incision de la dure-mère, n'ayant lieu qu'à titre complémentaire, au cas où la craniectomie simple (premier temps) n'aurait pas entraîné un amendement notable des principaux symptômes.

b) Les *ponctions lombaires,* quand la craniectomie n'est pas possible, peuvent être d'un grand secours pour amener la sédation momentanée des phénomènes d'hypertension. Mais elles sont loin d'avoir l'efficacité de la trépanation.

c) Quant à la *ponction du ventricule latéral,* avec ou sans drainage, faite dans le même but que les méthodes précédentes, c'est une opération pleine de dangers qu'on doit formellement rejeter.

CONCLUSIONS

I. — Le nombre des observations de métastases cancéreuses post-opératoires dans les centres nerveux est relativement faible : nous n'avons pu en recueillir que 40 cas. L'insuffisance des autopsies rationnelles et la confusion des foyers de cancers secondaires de l'encéphale avec d'autres lésions (ramollissements, hémorragies, tubercules, kystes) peuvent en une certaine mesure expliquer ce maigre résultat.

II. — Ces foyers néoplasiques se rencontrent surtout dans le cerveau (38 fois), quelquefois dans le cervelet (7 fois), rarement dans le mésencéphale (3 fois), exceptionnellement dans la moelle (1 fois).

Ils siègent le plus souvent au niveau de la zone corticale. dans le territoire de l'artère sylvienne, surtout du côté gauche.

Dans 50 °/₀ des cas les noyaux sont uniques et dans 20 °/₀ ils sont multiples.

Leur volume, bien que variable, est en moyenne celui d'une noix ou d'une noisette ; il n'existe pas de rapports nets entre les dimensions et le nombre des nodules cancéreux.

Leur aspect et leur consistance n'ont rien de fixe ; ils sont fréquemment le siège de dégénérescence caséeuse et kystique et surtout d'hémorragies.

Au point de vue histologique, à part les éléments épithéliaux, il existe un stroma conjonctif développé aux dépens des éléments conjonctifs périvasculaires. Les vaisseaux sanguins renferment parfois des cellules néoplasiqnes dans leur lumière, mais souvent aussi leurs gaines adventicielles sont occupées par des nodules cancéreux.

Les fibres et les cellules nerveuses environnantes sont plus ou moins dégénérées; la névroglie réagit ordinairement d'une façon intense autour de la tumeur et parfois même aide à la constitution de son stroma.

III. — Le cancer qui, après opération, envoie le plus fréquemment des métastases dans les centres nerveux, est celui du sein (62,5 °/₀ des cas); puis viennent celui du rectum (7,5 °/₀), du testicule et du tibia (5 °/₀).

Sur les 40 cas rapportés par nous, il s'agit 33 fois de femmes et 6 fois d'hommes. Cette prépondérance du sexe féminin est due à la fréquence, ici, des cancers issus des organes génitaux (30 fois sur 40), dont 28 intéressent l'appareil féminin, et 2 l'appareil masculin.

L'âge le plus propice à la production de ces noyaux secondaires est la période de quarante à soixante ans pour l'épithélioma, et de vingt à trente ans pour le sarcome.

Les cas d'épithéliomas sont du reste nettement prédominants (80 °/₀), sur les cas de sarcomes (15 °/₀).

IV. — Les métastases cancéreuses gagnent les centres nerveux par la voie artérielle, surtout par le système carotidien et peu par le système vertébral. La répartition des noyaux cancéreux dans telle ou telle partie du système nerveux central est directement en rapport, quant à la fréquence, avec l'intensité de la vascularisation artérielle à son niveau.

L'invasion du liquide céphalo-rachidien par les cellules cancéreuses permet leur propagation en profondeur dans la pulpe nerveuse le long des gaines adventicielles périvasculaires (surtout péri-artérielles).

V. — L'acte opératoire intervient quelquefois en stimulant indirectement l'activité de noyaux encéphaliques restés jusque là latents.

Le plus souvent ces noyaux se développent durant les deux premières années qui suivent l'opération. Ils proviennent soit d'une récidive locale, soit d'un autre noyau secondaire constitué avant ou après l'intervention chirurgicale, soit peut-être aussi d'une embolie directe par la voie sanguine non arrêtée par les poumons.

Dans 65 °/₀ des cas de cancers métastatiques post-opératoires des centres nerveux, il n'existe pas de récidive locale.

Dans 11 cas on ne trouve pas d'autres noyaux secondaires que les noyaux encéphaliques et dans 9 de ces derniers cas on ne rencontre non plus aucune trace de récidive locale.

Les poumons ne présentent des noyaux secondaires que dans la moitié des observations seulement; dans l'autre moitié, on doit admettre soit l'existence des nodules microscopiques passés inaperçus, soit le libre passage des cellules néoplasiques à travers les mailles des capillaires pulmonaires.

VI. — La symptomatologie de ces cancers appartient aux divers syndromes des tumeurs intra-craniennes en général.

L'évolution de l'affection est rapide : la plupart des malades succombent au cours de la première année.

Les troubles psychiques ne présentent dans ces cas rien de particulier.

VII. — Le diagnostic est basé surtout sur la constatation de symptômes nerveux relevant de la séméiologie des tumeurs de l'encéphale, liés à la connaissance de l'opération antérieure pour cancer. La date de cette opération remonte à deux ou trois ans, et exceptionnellement plus loin (dix-huit ans et vingt-quatre ans au maximum).

Le diagnostic histologique doit surtout être fait avec le sarcome et l'épithélioma primitifs du système nerveux central.

VIII. — Le pronostic est fatal. Le seul traitement sera parfois l'opération palliative : craniectomie décompressive, ponctions lombaires.

Vu, bon à imprimer :
Le Président de la thèse,
Dr G. FERRÉ.

Vu : *Le Doyen,*
A. PITRES.

Vu, et permis d'imprimer :
Bordeaux, le 15 décembre 1911.
Le Recteur de l'Academie,
R. THAMIN.

INDEX BIBLIOGRAPHIQUE

Adamkiewicz. — Ueber die Giftigkeit der bösartigen Geschwülste. *Wien med. Blaetter*, 1890-1891.

Allen Starr. — Hirnchirurgie. Leipzig, 1894.

Auvray. — Maladies du crâne et de l'encéphale. *In* Le Dentu et Delbet, Nouveau Traité de chirurgie, 1911, fasc. XIII.

Barnes (Stanley). — Diffuse sarcomatous infiltration of the spinal pia-mater. *Brain*, London, Spring Part, 1905,

Barlocco et Bruschettini. — De la question des toxines cancéreuses. Bull. de l'Institut Pasteur, 1907.

Beadles (C. F.). — A case of carcinoma of the brain, secundary to that of the breast. *The Lancet*, 1891.

Bezançon (F.) et Labbé (Marcel). — Réaction des ganglions lymphatiques au voisinage des cancers. Bull. de la Soc. anat. de Paris, avril 1899.

Beevor (C. E.). — The diagnosis and localisation of cerebral tumours. *The Lancet*, 1907.

Benda Lilienfeld. — Ueber einen Fall von multipler metastaticher Karzinose der Nerven und der Hirnhaüte. *Berliner klin. Wochens.*, 1901, n° 27.

Blau (L.). — Einiges Pathologisch-anatomisches über den Gebärmutterkrebs. Inaug. Dissertation, Berlin, 1870.

Boudet et Clunet. — Contribution à l'étude des tumeurs épithéliales primitives de l'encéphale développées aux dépens des formations épendymaires et particulièrement des plexus choroïdes. *Arch. de méd. expér. et d'anat. pathol.*, 1910, p. 379.

Buchholz. — Casuisticher Beitrag zur Kenntniss der Carcinome des Centralnervensystems, *Monats. f. Psych. und Neurol.*, 1898, Bd IV, S. 182.

Carnot et Baufle. — Tumeur cérébrale avec syndrome méningé. Bull. et Mém. de la Soc. méd. des hôp. de Paris, 12 décembre 1911, p. 535.

Cestan (R.). — Epithélioma primitif du cerveau. *Rev. de neurol.*, 1906, XIV, p. 468; *Gaz. des hôp.*, 1906, lxxix, p. 1059-1063.

Cornil et Ranvier. — Manuel d'histologie pathologique, 1907, t. III.

Curt Cohn. — Ueber die Gehirn-metastasen des Carcinoms. Inaug. Diss., Freiburg-in-Breisgau, 1897.

Déjerine et Thomas. — Les maladies de la moelle épinière. *In* Gilbert et Thoinot, Nouveau Traité de médecine, 1910, fasc. XXXIV.

Delbet (P.) et Ledoux-Lebard (R.). — Travaux de la deuxième Conférence internationale pour l'étude du cancer. Paris, 1910.

Dupré et Devaux. — L'intoxication de la substance cérébrale par les poisons cellulaires d'origine néoplasique. *Nouvelle Iconographie de la Salpêtrière*, nos 2 et 3, 1901.

Duret. — Les tumeurs de l'encéphale. Paris, 1905.

Ehrlich. — Experimentelle Carcinomstudien an Maüsen. Arbeit aus dem Königlichen Institut für experimentelle Therapie zur Frankfurt-a.-M., 1906.

Elzholz. — Jahrbücher für Psychiatrie, 1898, Bd XVII, S. 144.

Finkelnburg. — Zur Pathogenese der Hirnsymptome bei Karzinom. *Med. Klin.*, 1906, n° 18.

Flatau (Ed.). — Tumeurs de la moelle épinière et de la colonne vertébrale. *Nouv. Iconog. de la Salpêtrière*, 1910, nos 1, 2, 3, 4 et 5, janvier-octobre, p. 46-87, 143-183, 313-362, 457-488 et 590-604.

Frenkel (H.) et Bassal (L.). — Sur un cas de chordome malin sphéno-occipital. *Arch. de méd. expér. et d'anat.-pathol.*, 1910, p. 703.

Froin et Pignot. — Cancer du sein avec métastases viscérales. Bull. de la Soc. anat. de Paris, décembre 1910.

Gallavardin et Varay. — Etude sur le cancer secondaire du cerveau, du cervelet et de la moelle. *Rev. de méd.*, 1903, t. XXIII, p. 441 et 561.

Geoffroy (J.). — Cancer du sein, cancer secondaire du cerveau. *Ann. méd.-psychol.*, 1865, p. 521.

Geissler. — Die Uebertragbarkeit des Carcinoms. *Arch. f. klin. Chir.*, 1893.

Gussenbauer et Winiwarter. — Die partielle Magenresektion. *Arch. f. klin. Chir.*, 1873.

Gerulanos. — Inaug. Dissert., München, 1892.

Grenier. — Contribution à l'étude du cancer secondaire du cerveau. Thèse de Toulouse 1897-1898.

Guillain et Verdun. — La forme méningée des tumeurs cérébrales. Bull. et Mém. de la Soc. méd. des hôp. de Paris, 12 décembre 1911, p. 521.

Gurlt (E.). — Beiträge zur chirurgischen Statistik. *Arch. f. klin. Chir.*, XXV, 1880.

Gutmann (C.). — Zur Kenntniss der metastatischen Geschwülste im Gehirn. Fortschritte der Medizin, 1904, n° 4.

Géry. — Cancer du sein, ablations et récidives multiples, généralisation, cachexie, dyspnée, amaurose complète droite, tumeur dans le lobe postérieur droit du cerveau. Bull. de la Soc. anat. de Paris, 1852, p. 136.

Haaland (M.). — Les tumeurs de la souris. *Ann. de l'Inst. Pasteur*, 1905, p. 172-184.

Hale White. — On hundred cases of cerebral tumours. *Guy's Hosp. Report*, 1886.

— Medical Society of London. *The Lancet*, 1894, II, p. 1280.

Heinemann (J.). — Ueber die Metastasierung maligner Tumoren im Zentralnervensystem. Inaug. Dissert., Breslau, 1911.

Heimann. — Inaug. Dissert., Leipzig, 1908.

Heurteaux. — Apparition de noyaux carcinomateux multiples métastatiques plus de trente ans après l'ablation d'un cancer du sein. *Arch. prov. de chir.*, février 1899.

Heyde et Curschmann. — Zur Kenntniss der generalisierten metastatischen Karzinose des Zentralnervensystems. *Neurol. Zentralb.*, 1907, S. 172.

Hoffmann (H.). — Beitrag zur Kenntniss der Krebsmetastasen in den Hirnhaüten. *Zeitschr. f. Krebsf.*, Berlin, 1908-1909, VII, S. 655-674.

Jacobsthal. — Allgemeine Sarcomatose. *München med. Wochens.*, 1908, S. 935.

Kaufmann (E.). — Lehrbuch, III Aufl.

Klebs. — Beiträge zur Geschwulstlehre. *Prager Vierteljahrschrift*, 1875.

Klippel et Renaud. — Note sur l'histogénèse d'un épithélioma secondaire du cerveau. *Rev. de méd.*, 1907, t. XXVII, p. 11-20.

Klippel. — Accidents nerveux du cancer. *Arch. gén. de méd.*, janvier 1899.

Knierim. — Zieglers Beiträge, Bd 44.

Krasting (K.) — Beitrag zur Statistik und Kasuistik metastatischer Tumoren, besonders der Carcinommetastasen im Zentralnervensystem. Auf Grund von 12730 Sektionen der pathologisch-anatomischen Anstalt Basel. Inaug. Dissert., Basel, 1906.

Krause. — Chirurgie des Gehirns und Rückenmarks nach eigenen Erfahrungen. Berlin, 1911.

Lagane. — Cancers du cerveau, du poumon et du rein, secondaires à un cancer du sein. Bull. de la Soc. anat. de Paris, 21 janvier 1908.

Laignel-Lavastine. — Epithélioma du cerveau secondaire à un cancer du sein. Bull. de la Soc. anat. de Paris, 14 février 1908.

Laignel-Lavastine et Bondon. — Epithélioma cylindrique de l'hémisphère cérébelleux droit, secondaire à un cancer du rectum. *Rev. neurol.*, Soc. de neurol., séance du 8 décembre 1910, p. 663.

Landeta. — Cancroïde, manifestations cancéreuses multiples, cachexie et mort. Bull. de la Soc. anat. de Paris, 1862, p. 505.

Leconte (Marc). — Cancer du sein avec généralisation, noyaux cérébraux multiples. Bull. de la Soc. anat. de Paris, 1908, p. 131.

Ledentu (G.). — Des cancers secondaires des capsules surrénales. Thèse de Bordeaux 1909-1910.

Lenoir. — Tumeur cérébrale avec syndrome méningé. Bull. et Mém. de la Soc. méd. des hôp. de Paris, 17 décembre 1911.

Leyden (Von). — Carcinomatose généralisée après l'ablation d'un cancer du sein. Soc. de méd. interne de Berlin, 16 juin 1906.

Lebert (H.). — Ueber Krebs und die mit Krebs verwechselten Geschwülste im Gehirn und seinen Hüllen. *Virchow's Archiv*, III, 1851.

Lubarsch (G.). — Ueber Rückenmarksveränderungen bei Carcinomatösen. *Zeitsch. f. klin. Med.*, 1897, Bd 31, nos 5 et 6, p. 389.

Lucas-Championnière. — De la trépanation cranienne décompressive. Bull. de la Soc. de chir. de Paris, mars 1911.

— La décompression cérébrale par l'ouverture du crâne et ses indications. XXIIIe Congrès de l'Association française de chirurgie. Paris, 3-8 octobre 1910.

Marie (P.) et Clunet (J.). — Fréquence des métastases viscérales chez les souris cancéreuses après ablation chirurgicale de leur tumeur. Bull. de l'Assoc. franç. pour l'étude du cancer, 17 février 1910.

Ludwig Marcus. — Die Mastdarmcarcinommetastasen in Anschluss an einem Fall von secundären Hirnkrebs nach Carcinoma recti. Inaug. Dissert., Freiburg-in-Baden, 1889.

Marchand. — Ueber diffuse Ausbreitung von Karzinomzellen in den Meningen von einem Magen Karzinom aus. *Munch. med. Wochens.*, 1907, S. 637.

Ménétrier (P.). — Cancer. *In* Nouveau Traité de médecine de Gilbert et Thoinot, 1909, fasc. XIII.

Ménétrieb et Bloch. — Métastase cérébrale d'un cancer du sein. Bull. de la Soc. méd. des hôp., 13 janvier 1905, p. 5.

Moindrot. — De la ponction lombaire dans les tumeurs cérébrales. Thèse de Lyon 1903-1904.

Monsseaux (A.). — Etude anatomique et clinique des localisations cancéreuses sur les racines rachidiennes et sur le système nerveux périphérique. Thèse de Paris 1901-1902.

Müller (Max). — Beiträge zur Kenntniss der Metastasenbildung maligner Tumoren. Inaug. Dissert., Berne, 1892.

Nonne. — Ueber diffuse Sarkom der Pia-mater des ganzen Zentralnervensystems. *Münch. med. Wochens.*, 1902

Offergeld. — Hirnmetastasen nach Uteruscarcinom. *Monats. f. Gerbursth. u. Gynæk.*, 1905, Heft 4, Bd XXII.

Oppenheim (H.). — Ueber Hirnsymptome bei Karzinomatose ohne nachweisbare Veränderungen im Gehirn. *Charité-Annalen*, XIII, S. 335.

— Die Geschwülste des Gehirns. Nothnagels spezielle Pathologie u. Therapie, Bd IX, 1896.

— Zur Pathologie der Grosshirngeschwülste. *Arch. f. Psych.*, 1890, S. 584.

Osler (W.). — An address on the medical aspects of carcinoma of the breast. *Brit. med. Journ.*, 6 janvier 1906.

Palma. — Zur Kenntniss der metastatischen Hirntumoren. *Prager med. Wochens.*, 1892.

Pässler (H.). — Ueber das primäre Carcinom der Lunge. *Virchow's Archiv*, Bd 145, 1896.

Percy Smith. — Case of secundary carcimona of the brain simulating general paralysis of the insane. Virchow-Hirsch's Jahrbücher, 1888, II, S. 111 ; *The Journ. of mental Science*, april 1888.

Pfeifer (B.). — Psychische Störungen bei Hirntumoren. *Arch. f. Psych.*, 1910, Bd XLVII, Heft 2, p. 558.

Pic et Gautier. — Cancer de l'encéphale à noyaux multiples, généralisation d'un cancer du sein. *Lyon médical*, 1908, cxi, p. 717-720.

Raymond (F.). — Cliniques des maladies du système nerveux, Hospice de la Salpètrière, 1894-1901, Paris.

Raymond et Cestan. — Sur un cas d'endothéliome épithélioïde du noyau rouge. *Rev. neurol.*, 1902, p. 463-464.

Raynaud. — Un cas de cancer primitif du testicule avec métastase dans le cerveau. L'*Union*, 1865.

Rénon et Tixier. — Sur un cas de tumeur cérébrale secondaire à une tumeur du sein. Bull. et Mém. de la Soc. méd. des hôpitaux de Paris, 1906, p. 800.

Rey (L.). — Carcinome du cerveau développé après extirpation d'un cancer du sein et cicatrisation complète. Bull. de la Soc. anat. de Paris, 1872, p. 213.

Redlich (W.). — Die Sektions-Statistik des Carcinoms am Berliner städtischen Krankenhaus am Urban nebst Kasuistischen Beiträgen. *Zeits. f. Krebsforschung*, 1907.

Riechelmann (W.). — Ein Krebsstatistik vom pathologisch-anatomischen Standpunkt. *Berl. klin. Wochens.*, 1902.

Rindfleisch. — Ueber diffuse Sarkomatose der weichen Hirn und Rückenmarkshaüte. *Neurol. Zentralbl.*, 1904, S. 1049.

Roger (H.) et Girabd-Mangin. — Recherches expérimentales sur les poisons cancéreux. *Presse méd.*, 7 novembre 1906 et 17 avril 1907.

Rokitansky (C.). — Handbuch der speziellen pathologischen Anatomie. Bd I, 1844.

Sabrazès (J.) et Bonnes. — Deux cas de carcinomes secondaires des centres nerveux. Congrès de Rennes. XVe Congrès des médecins aliénistes et neurologistes de France et des pays de langue française, août 1905.

Sabrazès (J.) et Ledentu (G.). — Carcinome du sein généralisé. Métastase dans le lobe cérébral de l'hypophyse et le cervelet. *In* G. Ledentu, Les cancers secondaires des capsules surrénales. Thèse de Bordeaux 1910.

Sampson Handley. — Cancer of the brain and its operative treatment. London, 1910.

Saxer (F.). — Ependymepithel, Gliome und epitheliale Geschwülste des Zentralnervensystems. Zieglers Beiträge zur pathologischen Anatomie u. allgemeinen Pathologie, Bd 32, 1902.

Scherer. — Zwei Fälle von sogen. Deciduoma malignum. *Arch. f. Gynæk.*, Bd 56, Heft 2.

Schlieben (G.). — Ein Fall von Hemiplegie bedingt durch ein Sarkoma metastaticum cerebri. Inaug. Dissert. Greifswald, 1896.

Schulten. — Ett Fall af Cancer mammæ med sekundar tumor i hjörnan. Finska läksallsk's handl., 1881, p. 143. D'après le Virchow-Hirschs Jahrb., 1882, II, S. 91.

Schmidt (M. B.). — Die Verbreitungswege der Carcinose usu. lena, 1903.

Second-Feréol. — Mélanose généralisée et compliquée de cancer encéphaloïde. Bull. de la Soc. anat. de Paris, 1858, p. 350.

Siefert (E.). — Ueber die Gehirmetastasen des sogenannten Deciduoma malignum. *Arch. f. Psych.*, 1904, Bd 38, Heft 1, S. 1.

— Ueber die multiple Carcinomatose des Zentralnervensystems. *München. medizin. Wochens.*, 1902, p. 826.

Spiller et Weisenburg. — Carcinoma of nervous system with report of eleven cases. *Journ. of nervous and mental diseases*, août 1906, XXXIII, p. 500.

Sirleo. — Jahresbericht für Psychiatrie u. Neurologie, 1901, S. 1040.

Spät (Fränz). — Primärer multipler Epithelkrebs des Gehirns. Inaug. Dissert., München, 1882.

Velter (E.). — La craniectomie décompressive dans les stases papillaires des syndromes d'hypertension intra-cranienne. *Arch. d'opht.*, mars 1911, p. 129.

Ziegler. — Lehrbuch, 1903.

Wagner. — Inoculation du cancer dans le cerveau des cancéreux. *Wiener klin. Wochens.*, 1904.

Weeden Cooke. — A case of scirrhus of the brain with aphasia associated with scirrhus of the breast. Trans. of the path. Soc. of London, 1871, XXII, p. 261.

Widal et Abrami. — Cyto-diagnostic du cancer des centres nerveux. Bull. et Mém. de la Soc. méd. des hôpitaux de Paris, 1908, 2-s., XXV, 335-347.

Wilson. — A case of scirrhus of the brain secundary to that of the breast. *The Lancet*, 27 février 1892, t. I, p. 464.

Willimsky (W.). — Die Metastasen des Uteruscarcinoms in entfernteren Organen. Inaug. Dissert., Berlin, 1904.

IMPRIMERIE MODERNE, 8, RUE PAUL-BERT. — BORDEAUX.